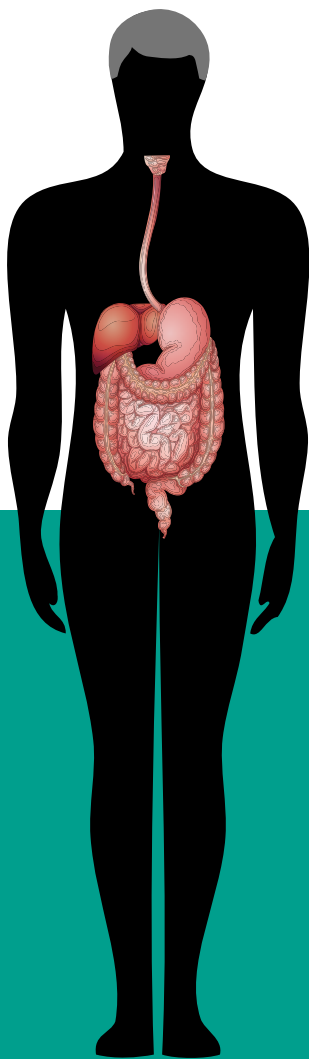

DISPOSITIFS MÉDICAUX  
& PROGRÈS EN

# APPAREIL DIGESTIF

# Sommaire

3

## PRÉFACE

4

Diagnostic et traitement des pathologies de l'appareil digestif : et la lumière fut !

7

## ENDOSCOPE

De l'exploration au traitement de l'appareil digestif

11

## MATÉRIEL D'ENDOTHÉRAPIE

Essor de l'endoscopie interventionnelle

15

## LAPAROSCOPE

L'ère de la chirurgie mini-invasive

19

## INSTRUMENTS LAPAROSCOPIQUES

La miniaturisation au service du chirurgien

23

## DISPOSITIFS DE GASTROSTOMIE ET DE JÉJUSTOMIE

De l'enfant à l'adulte

25

## COLLECTEURS ET POCHE DE STOMIE

Plus de cinquante ans d'innovations


29

## DISPOSITIFS DE TRAITEMENT DE L'INCONTINENCE FÉCALE

L'innovation au service de la dignité

32

## GLOSSAIRE

Les mots techniques ou scientifiques expliqués sont accompagnés dans le texte du symbole 

34

## SOURCES ET REMERCIEMENTS

# Préface

## Une montée de l'innovation **vertigineuse**



**P<sup>r</sup> Jacques MARESCAUX,**

*Président de l'IRCAD, Directeur Général de l'IH  
(Strasbourg)*

Les impressionnants progrès technologiques dans le domaine de la chirurgie ont permis l'exécution d'interventions de plus en plus complexes et de moins en moins invasives avec des bénéfices importants pour les patients.

Cette brochure réalisée sous l'impulsion du SNITEM, qui recueille les avis d'experts reconnus, tant dans l'hexagone

qu'à l'international, est une belle initiative visant à vulgariser une thématique complexe : l'innovation dans le domaine des pathologies digestives et l'impact de celle-ci sur la pratique des soins courants. Il est important de souligner que les chirurgiens sont souvent les promoteurs du progrès scientifique et parfois les créateurs de dispositifs médicaux. Néanmoins, seul un nombre restreint d'entre eux ont pu mener les stratégies qu'ils avaient imaginées jusqu'à la salle d'opération. L'innovation en chirurgie est un processus long, nécessitant d'une part un esprit d'entreprise des professionnels de santé, qui va au-delà du savoir et du savoir-faire médico-chirurgical et, d'autre part, une volonté de réactivité des organes compétents, pour ne pas freiner l'innovation, tout en assurant un contrôle qualité et le respect des bonnes pratiques. Le développement des dispositifs médicaux (DM) nécessite des ressources pour faire face aux coûts

de la propriété intellectuelle, des réglementations pour la mise sur le marché, de la production, de la distribution, de l'entretien et une amélioration constante. Le temps moyen pour un DM « de rupture » pour arriver sur le marché est d'environ 5 à 8 ans. Pour cela un DM doit être viable dès la phase d'idéation afin qu'il ait une chance d'arriver au bout de son processus. C'est la raison pour laquelle il est hautement recommandé de procéder systématiquement à une analyse de marché avant de se lancer dans une idée. Ensuite, une innovation ne peut être considérée comme viable que si elle apporte un bénéfice concret et permet d'améliorer la pratique courante. Le chirurgien est dans une position privilégiée pour identifier les problèmes liés à la technologie courante et pour pouvoir mettre au point des solutions incrémentales ou même révolutionnaires. L'innovation en chirurgie ne se limite pas seulement au développement des outils chirurgicaux mais touche également la conception et la mise en œuvre de nouvelles techniques chirurgicales et de nouveaux espaces de travail. Cette brochure retrace parfaitement l'historique du développement d'innovations faisant partie de la vie quotidienne des chirurgiens et dresse un panorama des salles d'intervention d'aujourd'hui. La montée de l'innovation est devenue vertigineuse durant les 10 dernières années, à travers le développement des sciences robotiques et informatiques appliquées à la chirurgie. Tel un petit musée de la mémoire, nous retrouvons dans cette brochure les précurseurs de l'état de l'art actuel qui, à nos yeux, semblent être des pièces d'archéo-technologie médico-chirurgicale. ■

Déjà, sous l'Antiquité, l'intérieur du corps humain taraudait les médecins. Comment s'organise-t-il ? Comment fonctionne-t-il ? Les premières autopsies apportèrent un semblant de réponse. Mais l'observation, du vivant du patient, fut, elle, plus ambitieuse.

## Diagnostic et traitement des pathologies de l'appareil digestif :

Les cavités du corps humain accessibles sont multiples : nez, oreilles, bouche, rectum et vagin. De fait, dès 600 avant J.-C., des spéculums furent utilisés pour écarter les cavités du corps, selon le Talmud babylonien. Seul bémol : l'obscurité. Les chercheurs cherchèrent donc des systèmes d'éclairage afin d'y voir plus clair lors de leurs explorations corporelles. Ils tentèrent successivement d'orienter les rayons de soleil vers la cavité grâce à un jeu de miroirs, de disposer des chandelles derrière une bouteille emplie d'eau ou au foyer d'un miroir concave... Diverses solutions « lumineuses » furent ainsi expérimentées. Puis, au XVIII<sup>e</sup> siècle, le chirurgien français George-Arnaud de Rosnil créa « un instrument, qui pour la première fois, solidaris[ait] lumière et endoscope » : il « munit un spéculum d'une lanterne sourde argenté en dedans et d'une lentille qui concentr[ait] la lumière », raconte Jean Guerre, Professeur émé-

rite de l'Hôpital Cochin, dans son *Histoire de l'endoscopie digestive*. À ses yeux, « cet appareil peut être considéré comme l'ancêtre des appareils actuels », qu'il s'agisse des endoscopes ou des laparoscopes (*lire les chapitres suivants*). George-Arnaud de Rosnil fut, dans le même temps, en partie imité par l'Allemand Philip Bozzini qui imagina « le *Lichtleiter*, instrument groupant une lanterne et une série de miroirs à l'une de leurs extrémités, poursuit le Professeur Guerre. Cet appareil ne se répandit pas, mais c'est pourtant à partir de cet appareillage primitif et imparfait que furent construits les premiers vrais endoscopes ». Ceux-ci trouvèrent une utilité grandissante en urologie, en gynécologie mais aussi en médecine et chirurgie digestives.

### LE VIRAGE DE 1853

L'endoscope, officiellement créé en 1853, améliora

**VI<sup>e</sup> SIÈCLE  
AVANT J.-C.**



Premiers spéculums.

**VIII<sup>e</sup> SIÈCLE**



Un spéculum est muni d'une lanterne et d'une lentille qui concentre la lumière.

**1853**



L'urologue Antonin-Jean Desormeaux invente l'endoscope.

**DÉBUT DU  
XX<sup>e</sup> SIÈCLE**



Premiers appareillages de stomie.

**ANNÉES  
1950**



Création des câbles de fibre optique ouvrant la voie à des endoscopes entièrement flexibles.

# Et la lumière fut !

la visibilité de l'intérieur de l'organisme grâce à une lampe à mèche dont la lumière, issue de la combustion d'un mélange d'alcool et d'essence de térébenthine, convergeait grâce à une lentille. L'instrument fut utilisé pour observer l'urètre, le rectum, l'utérus, le conduit auditif, les fosses nasales, le pharynx, le larynx et l'œsophage. En 1865, ses performances furent améliorées par l'Irlandais Cruise qui augmenta l'intensité lumineuse grâce à un mélange de camphre et de pétrole. Enfin, l'invention de la lampe à incandescence par Thomas Edison puis sa miniaturisation dès 1886 permirent l'essor des endoscopes à ampoule. Les progrès furent dès lors considérables, y compris dans l'observation de l'appareil digestif quoique la laparotomie (ouverture de l'abdomen par la chirurgie) est restée la technique de base pour observer l'intérieur du corps humain jusqu'au milieu du XX<sup>e</sup> siècle.

## PLACE À LA LUMIÈRE FROIDE

À partir des années cinquante, l'invention des câbles de fibre optique ouvrit la voie à des endoscopes entièrement flexibles, plus faciles à introduire. Ils s'accompagnèrent de la découverte majeure de l'Allemand Karl Storz, en 1960 qui eut l'idée d'utiliser une source de lumière froide pour observer sans danger à l'intérieur des cavités du corps, y compris l'abdomen. En effet, ce type de lumière est puissant mais dégage peu d'énergie thermique et, donc, de chaleur. Les années quatre-vingt virent le développement des sources de lumière froide à fibre optique puis de la vidéo avec des systèmes de caméras perfectionnées permettant au médecin et au chirurgien de voir l'intérieur du corps de manière pas trop invasive. Les techniques d'endoscopie mais aussi de laparoscopie purent alors prendre leur envol au service du diagnostic et du traitement des pathologies de l'appareil digestif. Ces progrès technologiques permirent en effet, en 1987, au chirurgien Philippe Mouret de réaliser la première ablation de vésicule biliaire sous laparoscopie. Depuis, ce type de chirurgie mini-invasive se perfectionne. « Aujourd'hui, le chirurgien peut réaliser une intervention sans lumière du jour par une incision de 2 cm, souligne le Dr Guillaume Pourcher, chirurgien de l'Hôpital Antoine-Béclère (Clamart). C'est l'évolution naturelle de la laparoscopie, c'est-

## LES PRINCIPALES PATHOLOGIES DE L'APPAREIL DIGESTIF

Les maladies de l'appareil digestif sont généralement bénignes : gastro-entérite, diarrhée, constipation ou encore brûlures d'estomac. Elles peuvent parfois être plus graves comme les hépatites (A, B, C, D, E ou médicamenteuses et toxiques), les ulcères gastriques ou duodénaux, les cancers (du foie, de l'estomac, du pancréas, du côlon...).

*à-dire des techniques chirurgicales, qui permet d'éviter les grandes incisions à ciel ouvert. » Cette petite incision peut être réalisée dans des orifices naturels comme le rectum, l'estomac, le nombril ou le vagin. « Toutes ces évolutions, qui n'en sont qu'à leurs débuts, ont été possibles par l'arrivée d'instruments et optiques adaptés comme les instruments souples avec lumière intégrée. La 3D fait désormais partie du quotidien des chirurgiens laparoscopiques, complète le docteur Pourcher. En outre, la robotisation de ces procédés, annoncée depuis plusieurs dizaines d'années, ne devrait pas tarder à prendre sa place pour le confort du chirurgien mais surtout le bien des patients. » ■*

1960



Essor de la lumière froide.

1987



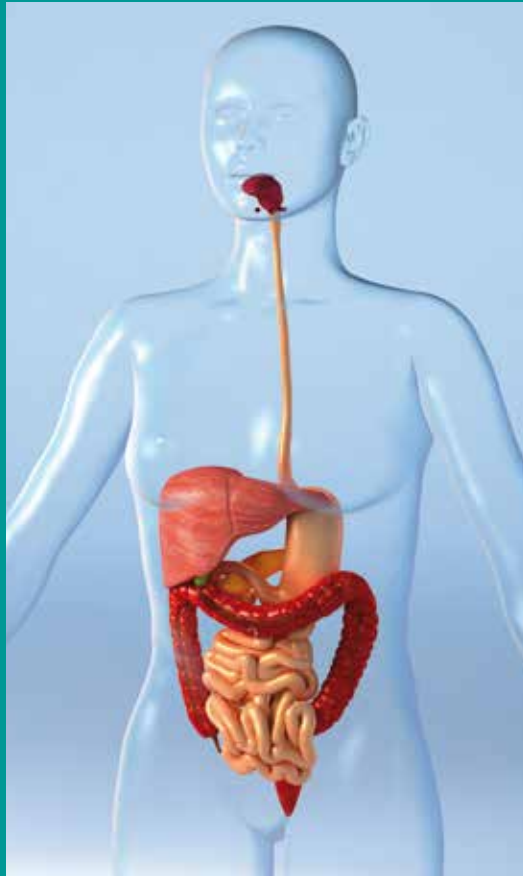Première ablation de la vésicule biliaire sous laparoscopie en France.

>>>

## L'APPAREIL DIGESTIF DE HAUT EN BAS

L'appareil digestif est en charge de la transformation des aliments, de leur dégradation en protéines, en glucides, en lipides, en sels minéraux, en oligo-éléments et en d'autres substances utilisables par l'organisme. Il assure également le passage de ces nutriments dans la circulation sanguine de façon à ce qu'ils puissent être employés par l'organisme. Le surplus est évacué sous forme de déchets (selles). La digestion se déroule en trois grandes étapes :

- lorsque la nourriture arrive dans l'**estomac** depuis la **bouche** et l'**œsophage**, les glandes gastriques sécrètent de l'acide chlorhydrique et des enzymes (comme la pepsine, le chymosine et la lipase) qui aident à digérer les glucides, les protéines et les lipides. L'estomac a une capacité moyenne d'un litre environ mais peut se distendre pour dépasser cette limite.
- Puis les aliments prédigérés (le « chyme ») passent dans le **duodénum**, premier segment de l'**intestin grêle**. Ce dernier est responsable de la fin de la digestion, laquelle dure six à douze heures mais aussi de l'absorption des nutriments issus de cette digestion. La bile y favorise l'absorption des graisses. Le suc



pancréatique et le suc intestinal, qui contiennent de nombreuses enzymes (amylase, lipase, protéinase, peptidase, sucrase, phosphatase...), y assurent la dégradation terminale des grosses molécules. Les aliments progressent dans l'intestin grêle grâce aux contractions ondulatoires (appelées ondes péristaltiques) de la paroi intestinale. Les substances nutritives sont absorbées et passent dans la circulation sanguine.

- Les substances non absorbées parviennent jusqu'à l'orifice iléo-cæcal où, semi-liquides, elles entrent dans le gros intestin ou **côlon**. Celui-ci se divise en huit segments : le cæcum, l'appendice vermiforme, le côlon ascendant, le côlon transverse, le côlon descendant, le côlon sigmoïde, le rectum et l'anus. Il abrite plusieurs dizaines de milliards de micro-organismes. Cette flore bactérienne (ou flore intestinale), qui achève la digestion des nutriments, est divisée en deux catégories : la flore de fermentation et la flore de putréfaction. Le rôle du côlon consiste à réabsorber l'eau des résidus alimentaires qui lui parviennent puis à évacuer le reste vers le rectum pour qu'il soit expulsé par l'**anus**.

## ENDOSCOPE

# De l'exploration au traitement de l'appareil digestif

L'endoscope, né au XIX<sup>e</sup> siècle, peut être utilisé pour le diagnostic et, de plus en plus, pour le traitement des maladies de l'appareil digestif.

### À QUOI ÇA SERT ?

L'endoscope (du grec *endo* pour « dans » et *skopein* pour « regarder, examiner ») est un tube optique muni d'un système d'éclairage destiné à être introduit dans le corps humain via les voies naturelles (bouche, narines, anus). Il sert à visualiser l'intérieur d'organes, de conduits ou de cavités inaccessibles à l'œil. Il est couplé à une caméra vidéo reliée à un écran permettant au gastroentérologue de suivre son intervention en direct.

### COMMENT ÇA MARCHE ?

Il existe deux types d'endoscope :

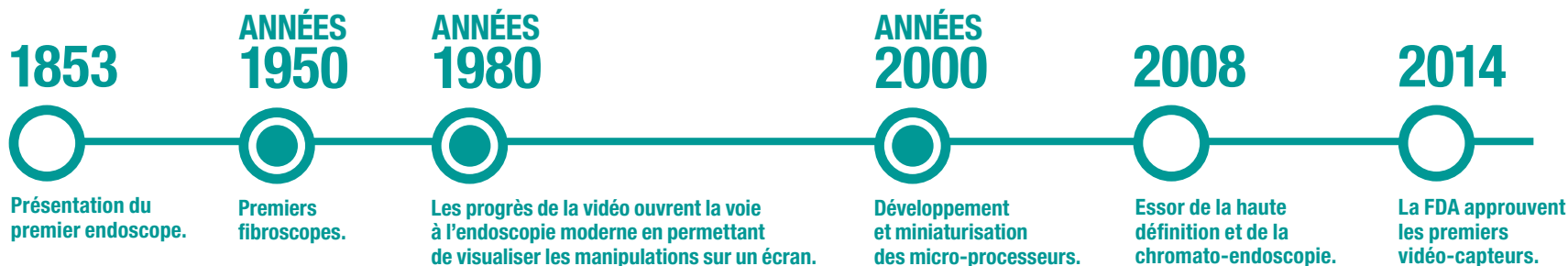- l'**endoscope rigide** est formé d'un tube métallique de 5 à 8 millimètres de diamètre et de 15 à 30 centimètres de longueur. Il est utilisé en médecine pour l'exploration de la bouche et du rectum (voire, en urologie, de la vessie) et, en chirurgie, pour

l'observation de la cavité abdominale (on parle alors de laparoscope - lire le chapitre consacré à ce dispositif).

- l'**endoscope souple**, que l'on présentera ici, est constitué de fibres optiques acheminant l'image et la lumière. Il est plus long que l'endoscope rigide et permet d'explorer l'entièreté de l'appareil digestif (œsophage, estomac, duodénum, intestin grêle, côlon et rectum). Des accessoires lui sont parfois adjoints pour réaliser des actes thérapeutiques ou des prélèvements diagnostiques (pincés, ciseaux, anses etc).

### UNE HISTOIRE D'INNOVATIONS

Le premier endoscope fut présenté à l'Académie des Sciences de Paris en 1853 par Antonin Jean Desormeaux, chirurgien de l'hôpital Necker à Paris. L'instrument était pourvu d'un éclairage latéral : la source de lumière provenait d'une flamme >>>



>>> entretenue par un mélange d'alcool et de térébenthine. Il était utilisé pour explorer l'urètre et la vessie, l'utérus, les rétrécissements du rectum et les plaies profondes pour déceler les corps étrangers. Puis, en 1873, le premier endoscope muni d'une lampe incandescente électrique (le polyscope) fit son apparition sous la houlette de l'ingénieur électricien Gustave Trouvé. Jusqu'ici rigide, l'instrument gagna enfin en souplesse dans les années trente : le gastroscope, tel qu'il fut baptisé, était composé d'un tube semi-flexible pour étudier l'intérieur de l'estomac.

### L'ÈRE DE LA FIBRE

À partir des années cinquante, l'invention des câbles de fibre optique ouvrit la voie à des endoscopes entièrement flexibles : les fibroscopes. Le premier du genre apparut en 1957, aux États-Unis. Cet appareil, construit par Basil Hirschowitz et son équipe, était composé d'une lentille optique ainsi que « de deux faisceaux de fibres de verre (36 000 au total) » dont l'un apportait la lumière et l'autre transmettait l'image, relate le Pr Jean Guerre dans son article relatif à l'« *Histoire de l'endoscopie digestive* ». Il fut utilisé pour observer (en vision directe)



# 2 millions

C'est environ le nombre d'endoscopies digestives pratiquées chaque année en France (sous anesthésie locale ou générale), à but diagnostique ou thérapeutique.

Source : SFED

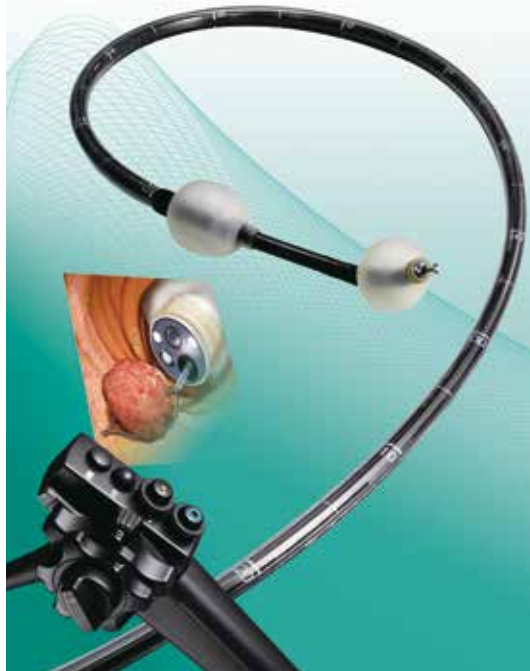l'intérieur du corps humain mais aussi pour inspecter des soudures dans des réacteurs d'avion ! (lire encadré p.10)

Ce prototype inspira plusieurs industriels. En effet, plusieurs fabricants d'appareils photos créèrent leurs propres modèles. Les images de l'intérieur du corps étaient ainsi rapportées au gastroentérologue par un appareil photo branché au bout de l'endoscope. Puis « apparurent successivement des mallettes directionnelles permettant l'orientation de l'appareil dans deux directions puis dans quatre, ce qui permit d'explorer toute la cavité gastrique », précise le Pr Jean Guerre dans son article.

### L'ESSOR DU NUMÉRIQUE

L'endoscopie digestive évolua considérablement dans les années quatre-vingt avec les progrès du numérique et de la vidéo. « L'apparition de caméras numériques miniaturisées ouvrit la voie aux vidéo-endoscopes, lesquels permettaient, pour la première fois, au gastroentérologue de visualiser ses manipulations sur un écran, souligne le Pr René





Enteroscope Double Ballon.

avant de se diffuser en Europe et en Amérique. Celui-ci était doté, à son extrémité, de capteurs CCD<sup>®</sup>, c'est-à-dire de capteurs électroniques transformant en informations numériques toutes les images capturées par un système optique. Les capteurs étant introduits dans le corps du patient, il n'y avait pas de perte d'informations. L'image était nette au lieu d'être en nid d'abeille comme avec le fibroscope.

### LA RÉVOLUTION HD

Une nouvelle étape fut franchie au début des années deux-mille avec la mise sur le marché des vidéo-endoscopes avec capteurs de haute définition (HD), pour une netteté des images comparables à celles des téléviseurs. « Ces appareils intégraient également des technologies de traitement numérique des images, laissant ainsi apparaître des contrastes et les reliefs », détaille le Professeur Laugier. Les réglages possibles du signal lumineux envoyé au sein de l'organisme permettaient de rehausser ces contrastes (technique de la chromoscopie<sup>®</sup> électronique). « Ces endoscopes ouvraient la voie à la détection précoce des lésions précancéreuses, même de très petite taille, au sein de l'œsophage, de l'estomac et du côlon, complète le chef de service de l'Hôpital de la Timone. En parallèle, se développaient un certain nombre d'appareils d'endothérapie à adjoindre aux endoscopes pour retirer ces lésions » (lire chapitre suivant). La dernière évolution en date est le lancement et la commercialisation des vidéo-endoscopes composés de trois voire

### UN ENDOSCOPE, DES ENDOSCOPES

Il existe différents endoscopes, plus ou moins longs en fonction du site anatomique exploré :

- le gastroscopie à vision axiale (de la bouche jusqu'au duodénume);
- le duodéno-scopie à vision latérale (de la bouche jusqu'au duodénume, pour le traitement des voies biliaires et pancréatiques);
- le coloscope (de l'anus jusqu'au début du côlon);
- l'entéroscopie (jusqu'à l'intestin grêle).

cinq de CCD qui élargissent le champ de vision du médecin (de 140°/170° pour les endoscopes traditionnels à 330°, voire plus). Ce dernier peut ainsi, désormais, examiner de manière plus complète la surface du côlon pour repérer plus aisément d'éventuels polypes, adénomes<sup>®</sup> ou cancers.

Dans le même temps, en 2004-2005, plusieurs systèmes furent développés pour explorer l'intestin grêle, en particulier des entéroscopes à double ou simple ballon. Il s'agissait d'endoscopes de 2,30 mètres de long et de 8 à 9 millimètres de diamètre associés à un surtube de 1,40 mètre de long et de 12,2 millimètres de diamètre. À l'extrémité de ce dernier, un ou deux ballon(s) en latex étai(en)t pré-monté(s) et gonflé(s) à l'aide d'une pompe >>>

Laugier, chef du service de gastro-entérologie de l'Hôpital de la Timone à Marseille. A ses côtés, les équipes médicales et les étudiants pouvaient aussi suivre l'intervention en direct, ce qui révolutionna l'enseignement. » Le premier vidéo-endoscope électronique apparut ainsi en 1986 au Japon

>>> péristaltique. L'objectif : « empiler » l'intestin grêle sur le surtube pour examiner, et donc traiter, la quasi-totalité de l'intestin grêle, et, de fait, la quasi-totalité de l'appareil digestif.

### L'APPORT DE L'ÉCHOGRAPHIE

Ces explorations se faisaient essentiellement grâce à une source lumineuse froide (afin de réduire au minimum la chaleur produite à la pointe de l'endoscope) et blanche, diffusée à partir d'une lampe à halogène, au xénon, voire, ultérieurement, à led. Dès le milieu des années quatre-vingt-dix, une autre façon de voir s'affirme. « *Comme les gynécologues ou les cardiologues, les gastroentérologues purent recourir à la technologie de l'échographie avec les écho-endoscopes mécaniques puis électroniques*, souligne le Professeur Laugier. *Une sonde à ultrasons était placée au bout de l'endoscope et permettait d'obtenir une image échographique du tube digestif mais aussi des organes de voisinage. En effet, les écho-endoscopes, placés au niveau du duodénum par exemple, permettaient – et permettent toujours – d'explorer l'appareil bilio-pancréatique pour repérer des calculs, kystes ou tumeurs potentiellement présents dans le pancréas, le canal biliaire, la vésicule biliaire etc. Ils permettent aussi, bien entendu, de voir à travers les parois du côlon, de l'estomac ou encore de l'œsophage.* »

Par ailleurs, des vidéo-duodénoscopes de plus en plus sophistiqués furent mis sur le marché. Leur utilisation, associée à celle des rayons X pour observer les canaux qui drainent le pancréas, le foie et la vési-

cule biliaire, devint la technique de référence pour le diagnostic et le traitement des affections bilio-pancréatiques (on parle alors de cholangiopancréatographie rétrograde <sup>Ⓞ</sup> endoscopique).

### OUTILS DE RÉFÉRENCE

Au cours de ces dernières années, des améliorations mécaniques ont été apportées aux endoscopes : des systèmes de zoom et d'autofocus (pour régler automatiquement la profondeur de champ), un angle de vision élargi etc. Celles-ci ont contribué à l'amélioration des capacités diagnostiques mais également thérapeutiques des endoscopes. En outre, leur diamètre d'insertion a diminué (notamment grâce à la réduction de la taille des capteurs CCD). Désormais, les endoscopes « standard » font environ un centimètre de diamètre et les plus fins, cinq millimètres. Ces derniers peuvent être utilisés pour des enfants ou pour passer par la bouche ou le nez, par exemple. Ils permettent aussi, sous forme de cholangio-pancréatoscopes à usage unique ou multiple, d'explorer les conduits biliaire et pancréatique. Enfin, les industriels ont joué sur l'ergonomie et sur les mécanismes placés à l'intérieur des endoscopes afin de moduler leur flexibilité.

Aujourd'hui, les endoscopes souples restent l'outil indispensable d'exploration des voies digestives hautes et basses. Leur utilisation peut être couplée à celle de vidéo-capsules à usage unique pour étudier l'intestin grêle et le côlon, notamment en cas de saignements digestifs inexplicables ou de maladie de Crohn <sup>Ⓞ</sup>. De petite taille (26 x 11 millimètres), elles

## DE LA MÉDECINE À L'AÉRONAUTIQUE

L'application du principe de l'endoscope dans le milieu industriel s'est fortement développée à la fin des années soixante-dix pour le contrôle interne des moteurs d'avions (turboréacteur, turbofan, turbopropulseur). Toute l'industrie est de nos jours utilisatrice de cet outil de contrôle sans démontage ni destruction de pièce mécanique.

sont ingérées par les patients. En progressant dans l'appareil digestif, ces vidéo-capsules – sorte d'appareils photos miniatures – prennent 4 à 35 images par seconde et les envoient par ondes wifi vers des capteurs cutanés reliés à un boîtier-enregistreur. L'ensemble des images réceptionnées forme un film d'au moins 50 000 images susceptible d'être ensuite étudié par un gastro-entérologue.

À l'avenir, les industriels ambitionnent de mettre au point des outils de repérage, de caractérisation et de prédiction toujours plus précis. L'objectif est de détecter de façon toujours plus fiable les cellules risquant de devenir cancéreuses. Des systèmes de traitement électronique de l'image, donnant des indications de diagnostic, commencent ainsi à voir le jour. C'est le principe des vidéo-capteurs. ■

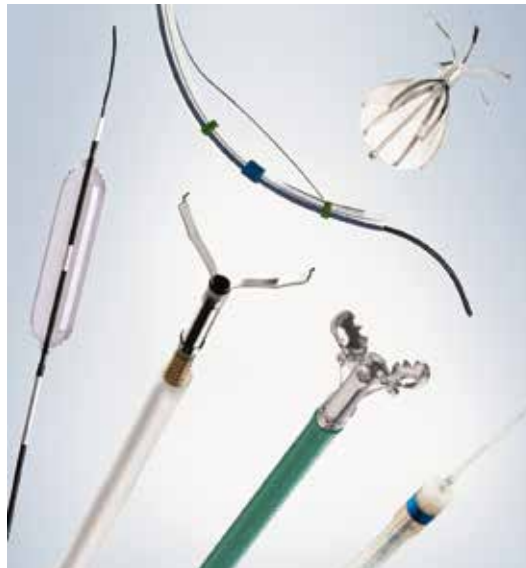
# MATÉRIEL D'ENDOTHÉRAPIE

## Essor de l'endoscopie interventionnelle

Des accessoires sont parfois adjoints à l'endoscope pour réaliser de mini-interventions ou des prélèvements sans recourir à la chirurgie.

### À QUOI ÇA SERT ?

« Dès la fin des années quatre-vingt et le début des années quatre-vingt-dix, toute une gamme d'instruments pouvant passer par le canal opérateur de l'endoscope furent mis au point, souligne le Pr René Laugier, chef du service de gastro-entérologie de l'Hôpital de la Timone à Marseille. Les premiers instruments utilisés en endoscopie étaient des pinces à biopsie, destinées à effectuer quelques prélèvements et à diagnostiquer un éventuel cancer, ulcère etc. » Par la suite, ils se diversifièrent.



Instrumentation d'endothérapie

### UNE HISTOIRE D'INNOVATIONS

Certains améliorèrent le confort du patient. Ainsi, la création de ballons de dilatation à haute pression permettait aux patients souffrant d'une compression de l'œsophage (en cas de cancer du poumon par exemple) de redonner une forme à ce dernier, facilitant du même coup la déglutition et l'alimentation. Les prothèses œsophagiennes (sous forme de tubes, notamment en polypropylène) évitaient que l'œsophage se referme. Quant aux prothèses biliaires en plastique ou en métal, en évacuant la bile et en évitant les jaunisses, elles simplifièrent la prise en charge des patients atteints d'un cancer du pancréas, sachant que leur tumeur avait tendance à comprimer la voie biliaire principale et à l'envahir.

### VIRAGE PRÉVENTIF ET THÉRAPEUTIQUE

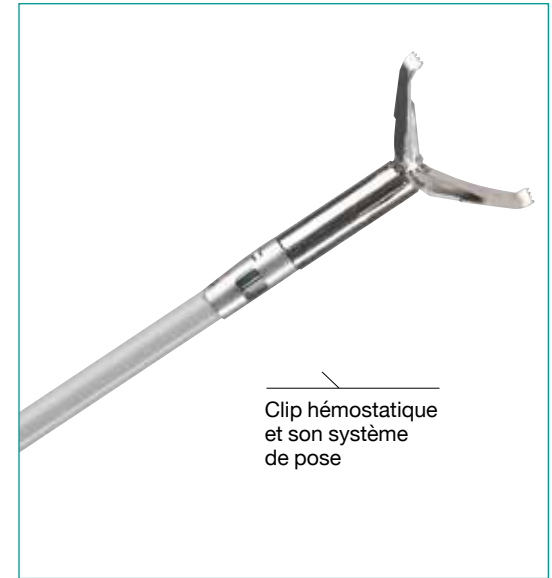D'autres instruments contribuèrent à amorcer un « virage thérapeutique » en endoscopie, poursuit le Professeur Laugier. La généralisation des applicateurs de ligatures de varices œsophagiennes améliorerait considérablement les traitements préventifs des hémorragies, par exemple. En outre, « il devenait possible de faire de la prévention en retirant des lésions et des polypes susceptibles de devenir cancéreux, voire d'enlever des petits cancers superficiels », ajoute le Pr René Laugier. Des crochets, couteaux, bistouris (petites tiges métalliques de 1,5 à 3,5 mm) et sondes se développèrent et se sophistiquèrent. « Les possibilités s'étendirent considérablement », résume le chef de service >>>

>>> de la Timone. Et ce, quelle que soit la zone de l'appareil digestif. Une étape fut récemment franchie dans le traitement des lésions de haut grade de l'œsophage avec l'utilisation de sondes de radiofréquence, par exemple. « Ces sondes peuvent, par la chaleur, traiter des pré-cancers, notamment de l'œsophage », indique le Pr René Laugier. Cette technique sera sans doute amenée à se développer dans les années à venir pour remplacer dans certains cas des actes chirurgicaux plus invasifs. Pour ce qui est de l'appareil bilio-pancréatique, l'instrumentation interventionnelle s'améliora également : on citera notamment, en cas de calculs biliaires, les sphinctérotomes (cathéters), les ballons et paniers d'extraction et les fils guide courts qui réduisirent le temps des procédures. Les calculs récalcitrants purent aussi être pulvérisés par des ondes de choc produites par des lasers ou des sys-

tèmes électro-hydrauliques. Les gastroentérologues purent également, progressivement, effectuer des prélèvements à travers la paroi du tube digestif. Grâce au développement de l'écho-endoscopie linéaire, ils purent obtenir du matériel de cytologie ou d'histologie de lésions grâce à l'utilisation d'aiguilles de ponction écho-guidée. Les cystotomes leur permirent quant à eux, dès le début des années deux-mille, de ponctionner des kystes compliqués du pancréas.

### CONTRÔLE HÉMORRAGIQUE

L'arrivée des clips hémostatiques, à la fin des années quatre-vingt-dix, ouvrit un champ thérapeutique jusqu'alors inaccessible aux gastroentérologues avec la possibilité d'effectuer un contrôle endoscopique des hémorragies et de la fermeture de brèches. Ces clips ne cessèrent d'évoluer.



Clip hémostatique et son système de pose

## FIN DES ANNÉES 1980

### DÉBUT DES ANNÉES 1990



Essor des instruments interventionnels d'endothérapie.

### FIN DES ANNÉES 1990



Premiers clips hémostatiques.

### ANNÉES 2000-2010



Premiers couteaux à haute fréquence, pinces hémostatiques et injecteurs à haute pression pour de plus larges dissections sous muqueuse.

### 2005



Premier endomicroscope par mini-sondes autorisé à des fins cliniques.


### 2015-2016



Proposition de l'attitude detect and discard.

# 10

C'est, en centimètres, la taille des lésions pré-cancéreuses et cancéreuses que l'on peut retirer grâce au progrès du traitement de l'image et des instruments interventionnels aujourd'hui. « Il est possible de retirer par endoscopie des polypes d'un peu plus de 2 centimètres ainsi que des lésions pré-cancéreuses et cancéreuses de 1 à près de 10 centimètres de large, ce qui n'était pas le cas auparavant », souligne en effet le Professeur Laugier.

D'abord proposés sur des applicateurs réutilisables, ils devinrent pré-montés à usage unique avant de connaître leur forme actuelle : pré-montés à usage unique, rotatifs et/ou repositionnables. Ils furent complétés par une gamme de poudres hémostatiques relevant du champ du dispositif médical. Ces nouveaux moyens d'hémostase , combinés à l'utilisation d'anses monopolaires (au sein desquelles passe de l'électricité) et de capuchons protecteurs, permirent aux gastroentérologues de réaliser en toute sécurité des résections endoscopiques de lésions planes (mucosectomies) et, notamment, des adénomes plans (EMR) mais aussi de retirer de gros polypes avec l'aide de ligatures. Puis, au début des années deux-mille et deux-mille-dix, apparurent des couteaux à haute fréquence de différents concepts, des pinces hémostatiques, des injecteurs à haute pression (pour, grâce à l'injection d'un soluté, soulever la muqueuse avant résection) ou encore des bistouris électriques de coagulation à



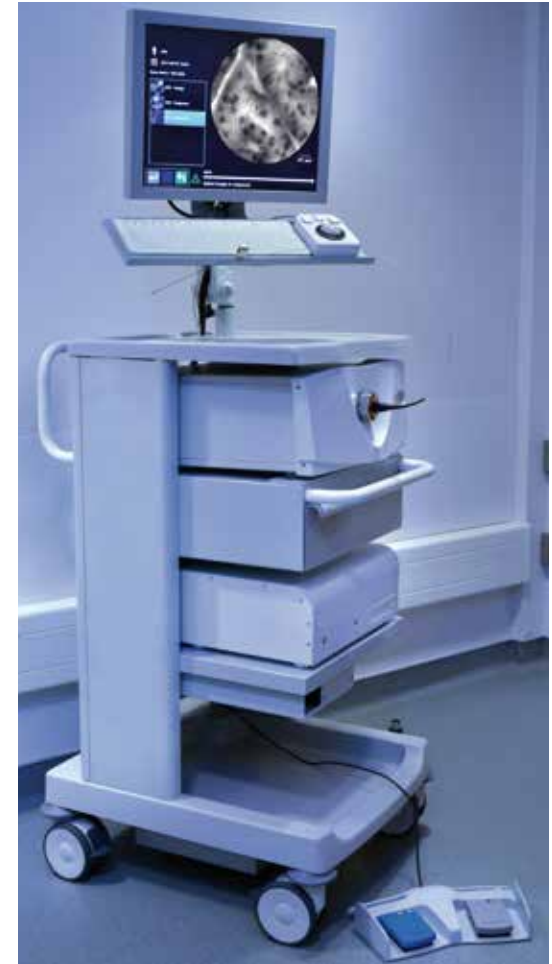Minisonde confocale laser insérée à l'intérieur d'une aiguille de ponction

haute fréquence. Ils ouvrirent la voie à de plus larges dissections sous muqueuse (ESD) sans recours à la chirurgie, plus traumatique. Autres avantages : ces dissections, larges, en une seule pièce, facilitaient le retrait de la lésion (limitant ainsi le taux de récurrence) et sa caractérisation (cancéreuse ou non). Pour compléter cette gamme d'instruments spécifiques, des canaux-jets furent créés afin de nettoyer sous pression les éventuels résidus restant au niveau de la dissection/résection.

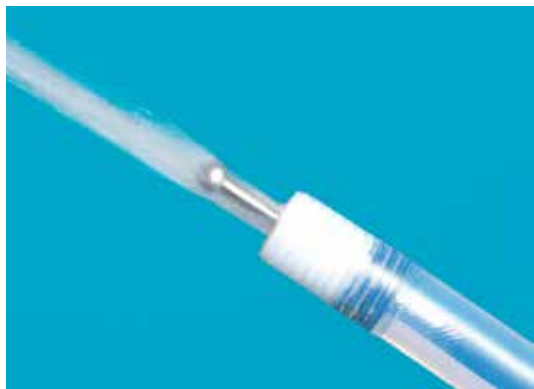## LA SÉCURITÉ AVANT TOUT

De nos jours, l'endoscopie a remplacé la chirurgie dans de nombreux cas, ce qui limite, pour les patients, le risque de morbidité et de mortalité. Ils sont ainsi traités en ambulatoire ou en intervention courte de moins de vingt-quatre heures, si la lésion peut être traitée par cette technique.

Il existe aujourd'hui près d'une vingtaine d'outils différents. Tous ont évolué dans le sens d'une meilleur- >>>



Système d'endomicroscopie confocale laser par minisonde



Endothérapie. Dissection sous muqueuse.  
Couteau jet d'eau

>>> leur maniabilité pour générer le moins de perforations possible et d'une meilleure technicité. Ainsi, la partie distale des bistouris (partie coupante) est aujourd'hui mieux isolée pour éviter de disséquer des zones à préserver. À l'avenir, l'attitude « detect and discard » se généralisera. Grâce à eux, il sera possible d'identifier certaines lésions ou certains polypes, de les caractériser et de déterminer, in vivo, s'ils sont bénins ou non, s'il faut les détruire ou non, s'il est nécessaire de les envoyer à l'anatomopathologie ou non. Ils existent d'ores et déjà sur les nouveaux endoscopes avec zoom embarqué. « Au cours de la prochaine décennie, certains systèmes automatisés seront à même de suppléer notre vigilance, prédit le Professeur Laugier. Ils détecteront les anomalies qui nous auront échappé, iront les observer de plus près et les analyseront. » ■

## L'ENDOMICROSCOPIE CONFOCALE PAR MINI-SONDE, UN SUPER ZOOM

L'Endomicroscopie confocale par minisonde (ECM) est une technique diagnostique autorisée en médecine digestive depuis 2005. Elle repose sur de multiples fibres optiques réunies dans une mini-sonde qui peut être insérée dans le canal de l'endoscope ou à travers une aiguille de ponction. Elle permet ainsi de réaliser des biopsies optiques : elle fournit, *in vivo* et en temps réel, une analyse microscopique (de l'ordre du micron) de certaines zones de la muqueuse digestive.

« Grâce à un grossissement de mille fois, contre cent fois pour les systèmes traditionnels de zoom, nous obtenons une image plus fine et plus précise des structures tissulaires », note le Dr Bertrand Napoléon, gastro-entérologue à l'hôpital privé Jean-Mermoz de Lyon. Ce qui facilite la caractérisation des lésions, kystes et polypes. « Grâce à cette technique, en cas de kystes du pancréas où les prélèvements sont souvent non informatifs, nous sommes passés d'un stade où plus d'une fois sur deux, nous n'avons pas de certitude sur leur caractère bénin ou non à un stade où nous avons un diagnostic formel plus de quatre fois sur cinq. » L'ECM permet une étude dynamique de la

zone explorée en transmettant 12 images par seconde. Bien entendu, au fil des années, les dispositifs se sont miniaturisés et les sondes se sont améliorées pour une meilleure qualité d'images. Aujourd'hui, l'ECM est indiquée dans deux cas principaux, comme l'explique le Docteur Napoléon :

- pour avoir une image nette des muqueuses au sein du tube digestif et soit orienter les prélèvements de tissus, soit délimiter une zone à réséquer ;
  - pour poser ou préciser un diagnostic et éviter un recours inutile à la chirurgie quand les prélèvements de tissus sont impossibles ou peu efficaces car difficiles à faire sous contrôle endoscopique.
- Révolutionnaire, cette technique se développe aujourd'hui dans d'autres spécialités : pneumologie, urologie, chirurgie, radiologie interventionnelle etc. Par ailleurs, elle se sophistique; les industriels travaillent en effet, depuis quelques années, sur des algorithmes d'intelligence artificielle. L'objectif : proposer aux médecins des aides à l'interprétation des images observées.

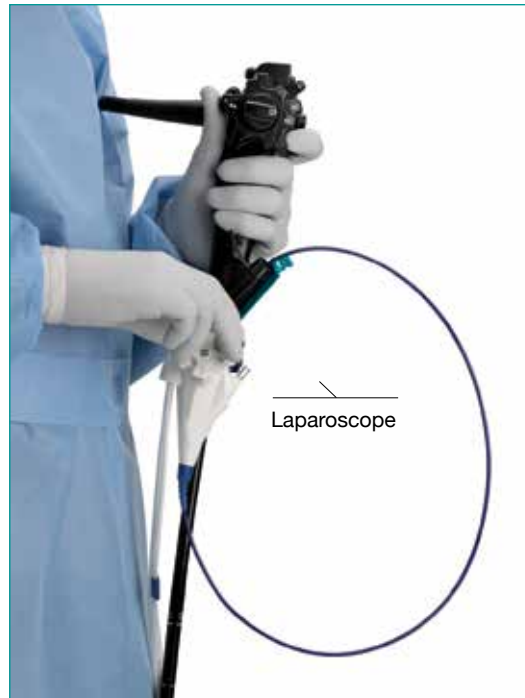## LAPAROSCOPE

# L'ère de la chirurgie mini-invasive

La laparoscopie, rendue possible par les laparoscopes (endoscopes rigides) et certaines technologies adaptées, a totalement bouleversé les pratiques chirurgicales de l'appareil digestif.

### À QUOI ÇA SERT ?

Le laparoscope, ou endoscope rigide, est constitué d'un tube métallique de 3 à 12 mm (généralement de 10 mm) de diamètre et de 15 à 30 centimètres de longueur. Il est doté d'un oculaire sur lequel s'adapte une caméra. Il est utilisé pour l'exploration de la cavité abdominale par un petit orifice à travers la paroi. Il a ainsi permis l'essor de la laparoscopie



interventionnelle (du grec *laparo*, qui signifie abdomen, et *scopein*, examiner), connue aussi sous le nom de coelioscopie (dont la racine grecque *koilia* désigne le ventre). Cette technique chirurgicale mini-invasive de diagnostic et d'intervention est devenue une réelle alternative à la chirurgie ouverte (en l'occurrence, à la laparotomie).

### COMMENT ÇA MARCHE ?

Le laparoscope est composé d'un système d'éclairage de lumière froide et d'un œilleton sur lequel est fixé une caméra. Il est introduit dans la cavité abdominale à travers une incision que le chirurgien pratique souvent au niveau de l'ombilic. Le câble est relié à un moniteur (écran) sur lequel sont retransmises les images captées par la caméra, guidant ainsi le chirurgien en train d'opérer. Son utilisation est couplée à celle d'un insufflateur chargé de diffuser du dioxyde de carbone (CO<sub>2</sub>) dans la cavité abdominale. L'objectif est de soulever la paroi abdominale et de créer un espace entre celle-ci et les viscères. Le chirurgien visualise la zone où il doit intervenir. Par ailleurs, des tiges, en plastique ou en métal, de forme cylindrique et terminées par une pointe triangulaire à trois arêtes coupantes (appelées trocarts) sont introduites via deux, trois ou quatre autres incisions de 5 à 10 mm de large à travers la paroi abdominale : elles permettent au chirurgien d'introduire dans l'organisme des instruments de 5 à 12 mm de diamètre pour opérer (pinces, ciseaux, >>>

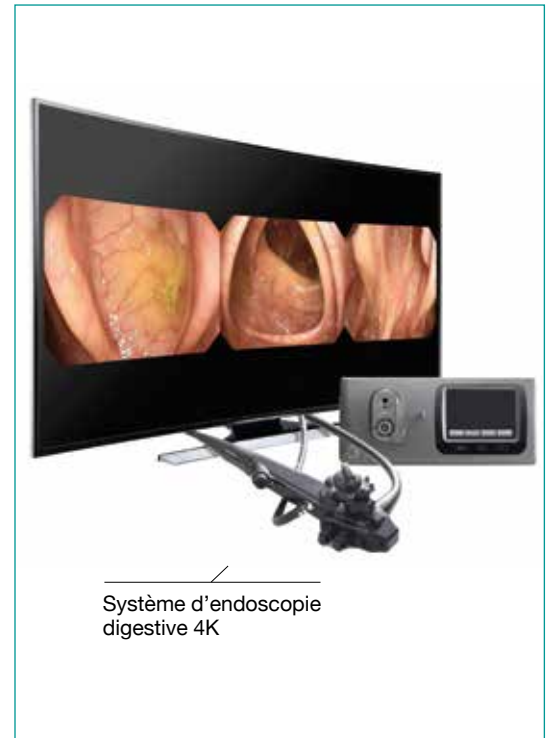>>> instruments de coagulation et de suture etc). La laparoscopie/coelioscopie exige une formation spécifique, une certaine expérience et des technologies adaptées. Elle est réalisée sous anesthésie générale du patient.

## UNE HISTOIRE D'INNOVATIONS

L'endoscope rigide vit le jour en 1853 grâce à Antonin-Jean Desormeaux. S'il a, pour partie, évolué dans les années trente pour gagner en flexibilité et permettre l'essor de l'endoscopie, le principe de l'endoscope rigide est resté, notamment en chirurgie. En 1986, le chirurgien allemand Erich Mühe, l'œil rivé sur l'ocilleton de l'optique, pratiqua ainsi la première intervention par voie laparoscopique en chirurgie digestive, à travers un gros endoscope opératoire introduit par un seul orifice. Il fut imité, en 1987, par le Dr Philippe Mouret à la clinique de la Sauvegarde à Lyon, lequel publia ses travaux et se vit reconnaître la paternité de la technique à l'échelle mondiale.

### « LA DEUXIÈME RÉVOLUTION FRANÇAISE »

« Des interventions par voie laparoscopique avaient été réalisées auparavant en gynécologie, pour des traitements de kystes aux ovaires, des hystérectomies etc., détaille le Pr Jacques Marescaux, Président fondateur de l'Institut de recherche contre les cancers de l'appareil digestif (Ircad) à Strasbourg (lire encadré). En chirurgie digestive, les premières furent réalisées pour des ablations de la vésicule biliaire. Elles sont aujourd'hui devenues un standard pour ce type d'opération». Révolutionnaires, elles permettaient – et permettent toujours – de ne plus effectuer de grandes incisions pour opérer les patients. En effet, auparavant, pour retirer une vésicule biliaire, il fallait inciser sous les côtes sur plusieurs dizaines de centimètres, depuis le sternum jusque derrière le dos. Depuis, de petites incisions de quelques centimètres suffisent. Cela réduit les durées d'hospitalisation, limite les complications opératoires et post-opératoires et, d'un point de vue esthétique, limite la taille des cicatrices sur le corps des patients. « Les Américains, lorsqu'ils font référence à cette technique, parlent de



Systeme d'endoscopie digestive 4K

1853



Création de l'endoscope.

1986-1987



Première laparoscopie en chirurgie digestive.

1996



Première retransmission laparoscopique via Internet.

2007



L'Ircad ouvre la voie à la chirurgie sans cicatrice.

2012-2013



Les laparoscopes adoptent la 3D.

2015



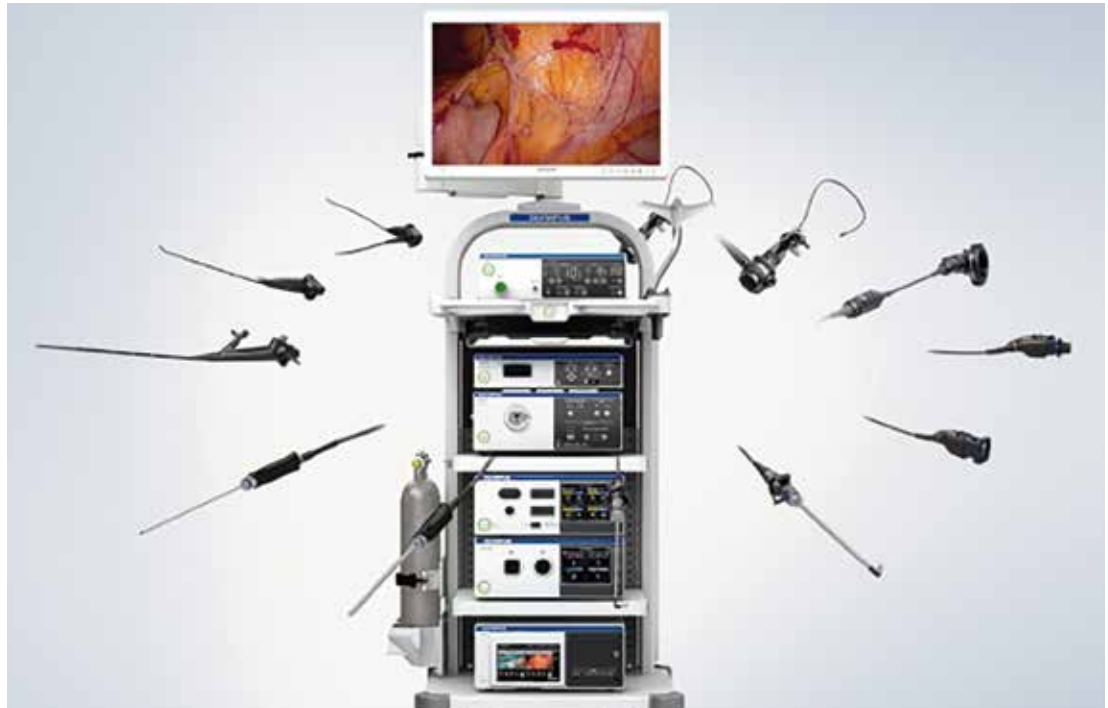Apparition de la technologie 4K.



la deuxième révolution française », complète le Pr Marescaux.

### EMERGENCE DE L'ULTRA-HD

Progressivement, la technique laparoscopique, combinée à l'utilisation, depuis 1964, d'un insufflateur de CO<sub>2</sub>, fut appliquée à d'autres types d'interventions digestives : hernie hiatale<sup>®</sup>, chirurgie de l'obésité, chirurgie hépatobiliaire, colectomie, hernie inguinale<sup>®</sup>... Et ce, d'autant plus que les laparoscopes se perfectionnèrent. Entre 2000 et 2005, apparurent ainsi les premiers vidéo-laparoscopes : des endoscopes rigides, dotés d'un tube en acier et d'un capteur en partie terminale. Ils permirent de capter l'image de la zone à opérer directement depuis l'intérieur (et non plus l'extérieur) du corps du patient. Le capteur étant au plus proche des tissus, la qualité des images était nettement supérieure. « Le Pr François Dubois, qui avait participé à la première laparoscopie en chirurgie digestive aux côtés du Professeur Mouret, eut l'idée de fixer un



Colonne vidéo

laparoscope couplé avec une mini-caméra mono-CCD (munie d'un seul capteur CCD), raconte le Pr Alain Sézeur, chirurgien du groupe hospitalier Diaconesses-Croix Saint-Simon. La qualité d'image était assez médiocre et il fallait apprendre à opérer par une gestuelle en trois dimensions en visualisant une image en deux dimensions. Mais c'était une grande première. » L'image de l'opération devenait

à la portée de toute l'équipe chirurgicale, y compris des étudiants. En outre, le film de l'intervention pouvait être archivé. Les caméras vidéo devinrent peu à peu plus performantes et plus sensibles : mono puis tri-CCD. « Les images, de meilleure qualité, donnaient une notion de profondeur aux chirurgiens », insiste le Professeur Sézeur. Puis, elles intégrèrent la Haute Définition (HD) au début >>>

# 1 à 2

« Avec l'essor de la laparoscopie, la durée de l'hospitalisation en cas de cholécystectomie (ablation de la vésicule biliaire) passe de cinq ou sept jours à un ou deux jours voire à zéro, lorsque le patient quitte l'hôpital le soir même », souligne le Pr Alain Sézeur.

>>> des années deux-mille, suivie de vision en 3D comme certains téléviseurs. « La plupart de ces nouvelles caméras 3D impliquent de porter des lunettes spéciales qui s'ajoutent aux lunettes de vue, précise le Pr Alain Sézeur. Ces systèmes d'optique facilitent le geste opératoire puisqu'ils transmettent des images en relief. » Enfin, en 2015, la technologie 4K, qualifiée d'ultra HD, améliora encore un peu plus la qualité de l'image. Ces progrès, associés aux progrès de la lumière (à halogène, au xénon ou à led), offrirent aux chirurgiens une qualité d'image magnifique, y compris en cas de saignement. En parallèle, la taille des optiques diminua : « d'un diamètre de un centimètre à l'origine, nous sommes passés à des optiques de deux millimètres, note le Professeur Marescaux. Cette miniaturisation permet de faire en sorte que le traumatisme de la peau et des muscles soit minime. »

### DE LA CHIRURGIE MINI-INVASIVE À LA CHIRURGIE TRANSLUMINALE

L'avenir sera-t-il la chirurgie par les voies naturelles, dite chirurgie transluminale, au moyen d'un endoscope souple ? Dans le monde, quelques équipes chirurgicales ont d'ores et déjà tenté, ces dix dernières années, d'atteindre ce summum de la chirurgie non invasive, notamment en France. « En 2007, l'Ircad (Institut de recherche contre les cancers de l'appareil digestif, ndlr) a réussi une première mondiale : la première ablation de vésicule sans cicatrice visible », chez une femme, en passant par la

voie vaginale, relate le Pr Jacques Marescaux. « En outre, depuis deux ans, au Japon, il y a plus de cancers de l'estomac opérés par la bouche que par la chirurgie conventionnelle ou laparoscopique, rappelle le Directeur de l'Ircad, tout en prédisant un développement majeur de cette chirurgie dans les vingt ans à venir. Les Japonais prévoient que, d'ici quelques années, 80 % des tumeurs de l'estomac diagnostiquées à un stade précoce seront prises en charge par une intervention via la bouche. » Cette technique évite les complications per et post-opératoire et raccourcit considérablement le temps de cicatrisation et de récupération des patients. Son essor sera possible avec le développement d'instruments adaptés, notamment en termes de manœuvrabilité. En effet, les endoscopes souples impliquent de travailler dans l'axe desdits endoscopes. Or, les chirurgiens travaillent en traction, donc au minimum en deux dimensions (dimensions axiale et transversale). Quelques nouveaux prototypes d'endoscopes sont en cours d'élaboration mais aucun, pour l'heure, n'a été mis sur le marché.

### PLACE À LA RÉALITÉ VIRTUELLE ?

Autre perspective qui devrait prendre de l'ampleur lors des vingt ou trente prochaines années : la réalité amplifiée (ou réalité virtuelle). L'idée est de projeter une image virtuelle en trois dimensions en super-position de l'image vidéo-opératoire réelle. « Le chirurgien dispose ainsi d'une cartographie de l'organe. Cela l'aide à repérer, à travers un

## LES CHIRURGIENS GYNÉCOLOGIQUES PRÉCURSEURS

Les premières interventions laparoscopiques apparurent en France dans les années quarante, en gynécologie. Elles étaient, à cette époque, essentiellement à visée exploratoire et diagnostique et le Dr Raoul Palmer en était l'un des principaux initiateurs. Les chirurgiens réalisaient de toutes petites incisions dans la cavité abdominale et la gonflaient avec du gaz pour bien voir. Elles connurent un essor dans les années soixante-dix, notamment grâce au Pr Maurice-Antoine Bruhat, gynécologue-obstétricien à Clermont-Ferrand. En 1973, son équipe réalisa ainsi la première intervention laparoscopique pour traiter une grossesse extra-utérine. Les techniques laparoscopiques furent ensuite appliquées en chirurgie de l'appareil digestif puis en urologie, dans les années quatre-vingt.

organe plat, la localisation de vaisseaux et de tumeurs, c'est-à-dire à repérer certains éléments anatomiques pour éviter de les léser ou pour mieux les contrôler », explique le Professeur Marescaux. Une révolution des pratiques chirurgicales en perspective. ■

# INSTRUMENTS LAPAROSCOPIQUES

## La miniaturisation au service du chirurgien

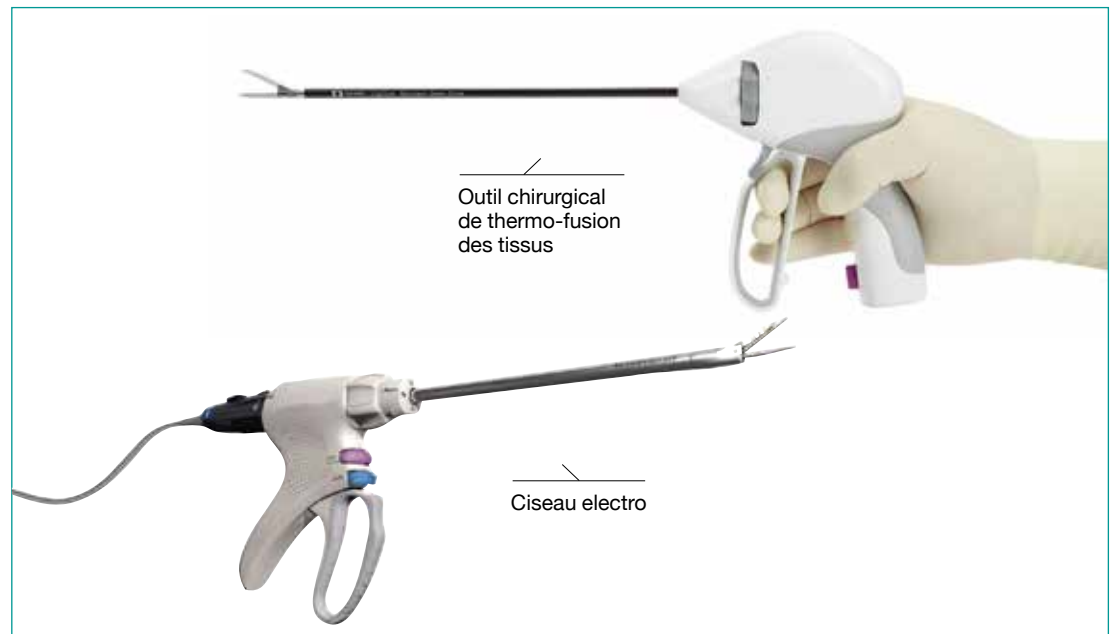
L'essor de la laparoscopie a nécessité que les chirurgiens digestifs disposent d'instruments adéquats, à la fois miniaturisés et fiables. Au fil du temps, ces dispositifs ont amélioré la qualité et la rapidité de leurs interventions.

### À QUOI ÇA SERT ?

En laparoscopie, divers instruments spéciaux, fins et longs, sont introduits par deux à cinq orifices créés dans la paroi abdominale pour réaliser l'intervention chirurgicale (couper, suturer, cesser les saignements, etc). Il s'agit aussi bien de ciseaux, de pinces, d'agrafeuses que d'instruments de coagulation et de suture. Par ailleurs, de plus en plus de robots s'invitent dans le bloc opératoire pour assister le chirurgien.

### UNE HISTOIRE D'INNOVATIONS

« Le matériel de chirurgie laparoscopique a fait des progrès spectaculaires depuis la diffusion de la technique au début des années quatre-vingt-dix », synthétise le Pr Didier Mutter, chirurgien, dans ses *Principes généraux de l'utilisation du matériel de laparoscopie* (2008). De fait, de nombreux instruments longs et de petit diamètre furent fabriqués, à commencer par les trocars, c'est-à-dire les tiges creuses à pointe coupante à travers lesquelles >>>



>>> les différents instruments interventionnels (caméra, pinces, bistouri etc.) sont introduits dans l'abdomen du patient. Les premiers trocarts, à usage multiple, étaient en métal. Ils furent suivis de trocarts à usage unique en plastique au milieu des années quatre-vingt-dix, sur lesquels furent ajoutés, dans les années deux mille, des systèmes de protection de la pointe. Plusieurs gammes furent développées pour s'adapter à toutes les interventions et à tous les patients : leur taille évolua (de 55 à 150 millimètres de longueur et 3 à 15 millimètres de diamètre), leur forme aussi (avec ou sans lame, lame triangulaire ou plate, lame protégée ou non, tige lisse ou filetée etc). Puis, « vers 2010, des trocarts à trois accès (dits « triports ») passant par l'ombilic furent mis sur le marché, détaille le P<sup>r</sup> Alain Sézeur. Ceux-ci permirent d'introduire l'optique ainsi que deux instruments via une seule incision. » Des études sont actuellement en cours afin de mesurer les bénéfices de cette technique mini-invasive comparativement à la chirurgie laparoscopique standard.



Trocart

### AU MILLIMÈTRE PRÈS

« Tous les instruments de chirurgie à ciel ouvert furent, par ailleurs, adaptés. Les clips, les agrafeuses mécaniques, les pinces ou encore les ciseaux durent être miniaturisés pour être manipulés à l'extrémité des trocarts, lesquels n'étaient pas plus épais que des aiguilles à tricoter, se souvient le P<sup>r</sup> Jacques Marescaux. Aujourd'hui, certains ciseaux ne mesurent pas plus de 2 millimètres. » Leur maniement nécessita un apprentissage de la part des chirurgiens et ce, d'autant plus que les instruments étaient fragiles, vu leur taille, mais potentiellement traumatisants pour le patient en cas de mauvaise manipulation.

Par ailleurs, l'essor des sutures mécaniques (agrafes) contribua beaucoup au développement de la chirurgie laparoscopique. Elles permirent de remplacer les sutures classiques (fils). La question s'était en effet posée : puisque les chirurgiens n'ouvraient plus le patient, comment refermer l'organe ou le tissu opéré ? « On peut faire des sutures en coeliochirurgie

**ANNÉES  
1990**



**Révolution des sutures mécaniques en laparoscopie.**

**1994**



**Premier robot porte-caméra.**

**FIN DES ANNÉES  
1990**



**Premiers bistouris miniaturisés hybrides capables de fusionner des vaisseaux et de sectionner des tissus.**

**2001**



**Premières opérations réalisées par un robot piloté à distance par le chirurgien.**

**2010**



**Lancement des trocarts triports.**

# 20

« En cas d'ablation de la vésicule biliaire par voie laparoscopique, la durée de l'intervention varie de 20 à 90 minutes, en fonction de la difficulté que peut rencontrer le chirurgien », détaille le Pr Alain Sézeur (contre 60 à 120 minutes par chirurgie dite ouverte).

– d'ailleurs des fils spécifiques furent mis au point pour la laparoscopie – mais l'agrafage, notamment l'agrafage automatique, ouvrit de plus grandes possibilités », souligne le Pr Alain Sézeur. Les premières pinces à agrafes furent inventées en Russie et au Japon il y a une trentaine d'années. Avec le temps, d'autres apparurent, plus pratiques et plus ergonomiques. Les pinces devinrent plus petites, plus légères et plus simples à utiliser. S'y ajoutèrent des systèmes d'agrafage linéaire (assurant simultanément la pose de deux fois trois rangées d'agrafes en quinconce et la section des tissus entre les deux) ainsi que des systèmes d'agrafage circulaire (caractérisés, eux, par une double ligne d'agrafes en quinconce et disposées en cercles). La taille des agrafes se diversifia (jusqu'à 6 millimètres de long) afin de s'adapter aux différentes épaisseurs des tissus. « Les chirurgiens disposaient ainsi d'un certain nombre d'instruments pour contrôler les saignements, précise le Professeur Sézeur. Ceux-ci s'ajoutaient aux clips et aux pinces hémostatiques. »



Agrafeuse coelioscopique linéaire coupante

## DES SYSTÈMES INTELLIGENTS

Les chirurgiens obtinrent également tout un arsenal de bistouris fonctionnant à partir d'énergies diverses : des bistouris électriques, monopolaires puis, plus récemment, à la fin des années quatre-vingt-dix, hybrides, combinant l'énergie bipolaire et l'énergie ultrasonique. « Ces derniers sont

composés d'une lame qui, en vibrant très vite, entraîne une fusion des vaisseaux – artères ou veines – tout en sectionnant les tissus entre eux, détaille le Professeur Sézeur. Dès la fusion atteinte, ils arrêtent automatiquement de délivrer de l'énergie et sectionnent le vaisseau sans hémorragie. »

Ce type de système intelligent devint peu à peu >>>

>>> la norme dans les blocs opératoires au nom de la sécurité et de la qualité des interventions. D'où l'émergence, par exemple, de systèmes de contrôle des pressions des insuffleurs de CO<sub>2</sub>. « *Lorsque la pression était trop forte au niveau de l'abdomen, la veine cave pouvait être comprimée, ce qui pouvait entraîner des problèmes cardiaques*, souligne le Professeur Marescaux. *Les nouveaux appareils permettent de stopper automatiquement la diffusion de CO<sub>2</sub> lorsque la pression est trop élevée.* » Aujourd'hui, « *tout est calculé par ordinateur* », relève-t-il, ce qui ouvre la voie « *à une merveille de la technologie : la robotique* ».

### LA VOIE DE LA ROBOTIQUE

La Chirurgie laparoscopique robot-assistée (CLRA) prit son envol au milieu des années quatre-vingt-dix. Les premiers robots, nés en 1994, étaient des robots porte-optique. « *Auparavant, le chirurgien était dépendant de l'aide d'une personne tierce pour porter l'optique et la caméra, se souvient le Professeur Sézeur. Celle-ci, au bout d'un moment, finissait par trembler et l'image recueillie n'était plus tout à fait fixe. Sans compter que cette personne devait anticiper le geste du chirurgien ce qui, sauf après un certain temps de collaboration, n'était pas aisé.* » Les robots porte-optique apportèrent donc une certaine stabilité et permirent d'orienter la caméra de façon précise. Plusieurs systèmes se succédèrent : des systèmes avec pédale (pour orienter la caméra avec le pied), des systèmes avec joystick, des systèmes avec capteur sur le front

(pour diriger la caméra par positionnement de la tête) puis des systèmes par commande vocale, inventés aux États-Unis.

Par la suite, des robots beaucoup plus complexes ont permis non seulement de manipuler la caméra mais également de manipuler les instruments opératoires. « *Les robots améliorent la dextérité et la précision des gestes du chirurgien* », relève le Professeur Marescaux. Même s'ils ne remplacent pas encore ce dernier, ils l'assistent. Ils sont d'ailleurs, avec le temps, de plus en plus miniaturisés, ergonomiques et maniables.

La chirurgie digestive serait-elle toutefois à l'aube d'une nouvelle révolution majeure ? En effet, à l'heure actuelle, les robots de dernière génération réalisent directement les actes chirurgicaux, pilotés à distance par le chirurgien, lequel est installé devant une console de commandes. « *Ces robots intègrent des caméras 3D*, détaille le Pr Alain Sézeur. *Le spécialiste, les yeux rivés sur la console, visualise ainsi le champ opératoire en trois dimensions.* » Il peut ainsi voir les organes opérés en 3D et en transparence, ce qui s'avère fort utile en chirurgie des organes pleins pour savoir exactement où il doit intervenir. « *Il a par ailleurs, grâce à plusieurs manettes, la possibilité de bouger l'optique et de manipuler les instruments opérants* », poursuit le Professeur Sézeur. Pour le Professeur Marescaux, ce type de robots, nés aux États-Unis, devraient se généraliser et accroître leurs performances dans les années à venir, sachant que plusieurs firmes industrielles s'intéressent à ces technologies innovantes.

### À SAVOIR

Les premiers robots chirurgicaux pilotés à distance par un chirurgien ont été créés sur commande de l'armée américaine pour pouvoir opérer des soldats à distance.

### LE POTENTIEL INOÛI DU BIG DATA

L'avenir est aux robots qui, non seulement assistent la main du chirurgien, mais également son cerveau. En effet, « *la deuxième grande évolution en cours est l'intégration, dans les systèmes robotisés, d'une intelligence artificielle de haut niveau. Actuellement, aux États-Unis, des robots sont capables, en quelques secondes, de poser un diagnostic et de proposer la meilleure stratégie chirurgicale possible. C'est très impressionnant* », souligne le Pr Jacques Marescaux. Et, à terme, la systématisation du big data permettra d'aller encore plus loin. Forts de l'enregistrement et de l'analyse de centaines de milliers voire de millions de données issues d'interventions chirurgicales réalisées par le passé, « *les robots pourront d'autant mieux suggérer la meilleure option thérapeutique possible* », prédit-il. ■

# DISPOSITIFS DE GASTROSTOMIE ET DE JÉJUNOSTOMIE

## De l'enfant à l'adulte

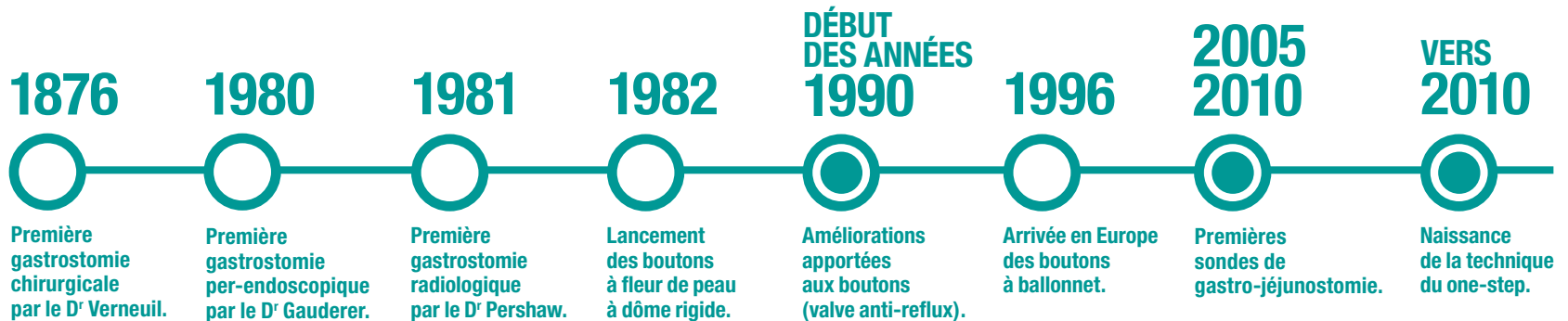
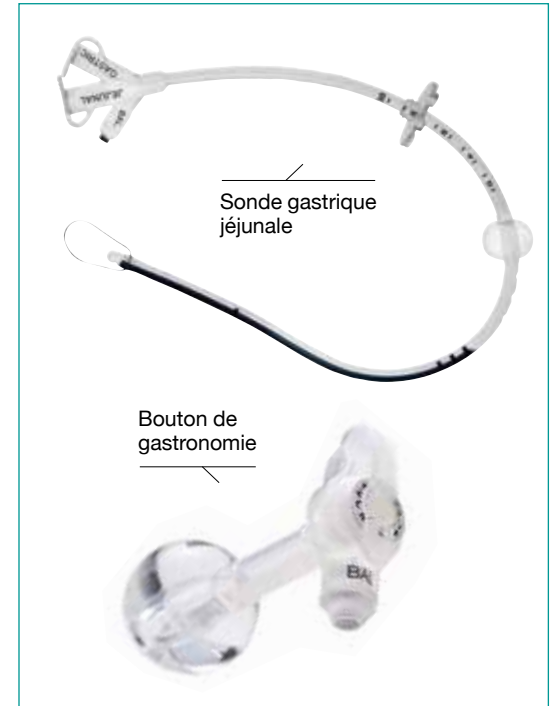En matière de nutrition artificielle, la nutrition entérale (directement dans l'estomac *via* une sonde) a pris son essor au début des années soixante-dix. Depuis, l'évolution des dispositifs, notamment en pédiatrie, a révolutionné ce domaine.

### À QUOI ÇA SERT ?

La gastrostomie/jéjunostomie consiste, par voie endoscopique (GPE), radiologique (GPR) ou chirurgicale, à créer un conduit entre la peau et la paroi de l'estomac ou de l'intestin grêle, à travers lequel sera placé(e) un bouton ou une sonde. L'objectif est de fournir un apport nutritionnel aux patients souffrant d'une incapacité totale ou partielle de s'alimenter par voie orale.

### UNE HISTOIRE D'INNOVATIONS

« Jusqu'en 1980, la seule manière de nourrir un enfant ou un adulte de façon prolongée directement dans l'estomac, lorsque celui-ci, pour différentes raisons, ne pouvait pas avaler, était de procéder à une gastrostomie par voie chirurgicale », résume le Pr Frédéric Gottrand, pédiatre au sein de l'Unité de gastro-entérologie, hépatologie et nutrition du CHRU de Lille. L'idée était de créer un contact direct entre l'extérieur et l'estomac tout en évitant au patient de >>>



>>> porter une sonde au long cours qui passait par le nez, la bouche, l'œsophage et l'estomac, laquelle pouvait de surcroît bouger, gêner, causer des irritations etc. « *Le chirurgien ouvrait le ventre du patient, "collait" l'estomac à la peau au moyen d'une suture et posait une petite sonde à travers laquelle le patient était nourri* », précise le Professeur Gottrand. En 1980, un chirurgien pédiatrique américain, le Dr Michael W. Gauderer, posa la première Gastrostomie per-endoscopique (GPE) par la technique dite *pull* qui signifie tirer. La sonde de gastrostomie était introduite depuis la bouche jusque dans l'estomac lors de l'endoscopie. Elle était ensuite tirée depuis l'extérieur par l'autre extrémité afin qu'elle ressorte à travers la peau au niveau de l'estomac. Elle évitait une intervention par chirurgie ouverte et limitait le risque de complication. « *Cette technique fut d'abord mise en place chez l'enfant avant de s'étendre aux adultes, rappelle le Professeur Gottrand, ce qui, en matière d'innovation médicale, est assez rare !* » Elle fut ensuite diffusée par les industriels qui, de par le monde, fabriquèrent des sondes de gastrostomie.

## LE TOURNANT DES ANNÉES QUATRE-VINGT-DIX

« *Ces sondes, qui ressortaient en partie à l'extérieur du corps, étaient potentiellement gênantes pour l'habillement, le mouvement, l'activité sportive etc., notamment pour les enfants qui pouvaient porter ces sondes de manière très prolongée : parfois pendant des dizaines d'années et ce, depuis la naissance* », souligne le pédiatre du CHRU de Lille. En

effet, les adultes, eux, portaient ces sondes sur des durées plus courtes, essentiellement en cas d'affections graves (cancers ORL, accidents vasculaires cérébraux) et en fin de vie. À la fin des années quatre-vingt-dix, les boutons de gastrostomie se substituèrent donc aux sondes. Les premiers modèles étaient des boutons à dôme rigide : ils se présentaient, à l'extérieur du corps, sous la forme d'une petite valve qui dépassait à peine, que l'on ouvrait et que l'on refermait pour nourrir le patient. À l'intérieur, ils s'apparentaient à un petit dôme en plastique - PVC ou polyuréthane - destiné à maintenir la sonde en place dans l'estomac. Ces derniers furent remplacés, au début des années deux-mille, par des boutons à ballonnet, moins rigides. Il s'agissait de petits ballons en silicone gonflés avec de l'eau que les patients pouvaient enlever et changer seuls, sans douleur, en ambulatoire. « *Ce fut un progrès remarquable* », assure le Professeur Gottrand.

## COURT-CIRCUITER L'ESTOMAC

Les années 2005-2010 marquèrent l'avènement des sondes de gastro-jéjunostomie. « *Certains patients ne toléraient pas d'être nourris directement dans l'estomac et souffraient de vomissements et douleurs. Il fallut donc court-circuiter l'estomac*, commente le pédiatre du CHRU de Lille. *Les nouvelles sondes, posées par voie endoscopique, traversaient la peau, entraient dans l'estomac et continuaient jusqu'au jéjunum, la première partie de l'intestin grêle.* » Enfin, en 2008, fut utilisée, pour la première fois en France chez l'enfant, au CHRU de Lille, la technique dite du one

## « PERMETTRE AUX PATIENTS DE RETOURNER VIVRE CHEZ EUX AVEC UN CERTAIN CONFORT »

Pr Frédéric Gottrand,  
pédiatre au sein du CHRU de Lille

« *De nos jours, des patients survivent à des maladies et interventions – chirurgies lourdes néonatales, malformations cardiaques, cancers etc – auxquelles ils succombaient auparavant. Ils ont, dès lors, besoin de supports nutritionnels très prolongés. Les progrès techniques améliorent leur état nutritionnel et, donc, leur qualité de vie. En parallèle, des services à domicile se sont développés, permettant aux patients de retourner vivre chez eux avec un certain confort.* »

step (en une seule étape). Le principe : ne plus avoir à poser une sonde, à attendre trois mois le temps que la paroi gastrique adhère à la paroi abdominale interne et que le trajet extérieur/estomac soit consolidé puis à remplacer la sonde par un bouton de gastrostomie... mais poser un bouton d'emblée. Autre particularité : il s'agissait d'une technique dite *Introducer* ou *push* (« pousser ») qui ne nécessitait plus de passer une sonde par la bouche et l'œsophage, lesquels sont des zones non stériles. « *Cela réduisait de manière considérable le risque d'abcès et d'infection* », indique le Professeur Gottrand. Cela évitait également une anesthésie supplémentaire ainsi que la migration de cellules cancéreuses (en cas de cancer ORL). ■



## COLLECTEURS ET POCHE DE STOMIE

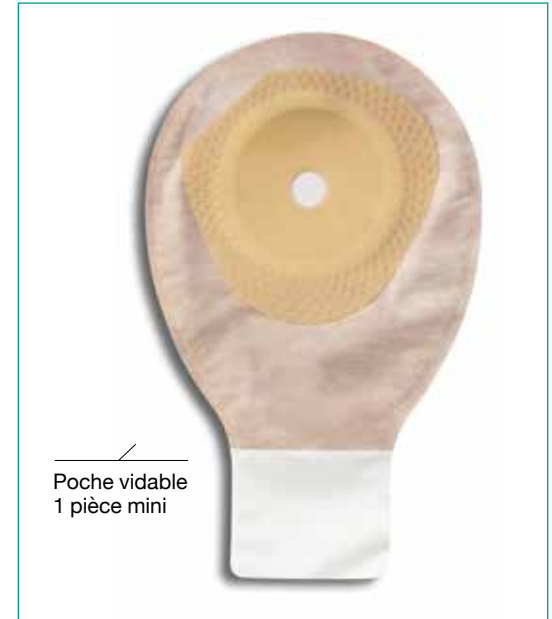Plus de cinquante ans d'innovations

Le matériel a été adapté aux stomies et aux besoins individuels de chaque patient. La protection de la peau, l'adhésivité, la facilité d'utilisation, le confort, les problèmes d'odeur et de discrétion sont aujourd'hui pris en compte grâce aux progrès de la technologie.

### À QUOI ÇA SERT ?

Une « stomie » digestive (du grec « stoma », qui signifie « bouche ») est « *une petite ouverture* » créée « *lors d'une opération chirurgicale pour évacuer les selles lorsqu'elles ne peuvent plus l'être par les voies naturelles* », comme le résume l'Institut national du cancer. Le gros intestin (colostomie – de « côlon ») ou le petit intestin (iléostomie – de « iléon » qui désigne la dernière partie de l'intestin grêle avant le côlon) est « abouché » à la peau. Les selles (qui s'écoulent en permanence) et les gaz sont recueillis dans une poche reliée par un support à la stomie. Le terme d'anus artificiel est parfois utilisé.

Les stomies sont, dans la majorité des cas, réalisées dans le cadre d'un cancer du côlon ou du rectum, voire de maladies inflammatoires chroniques de l'intestin (maladie de Crohn et colite ulcéreuse<sup>®</sup>, par exemple). Elles sont souvent temporaires, le temps que l'inflammation de l'abdomen se résorbe, que l'occlusion intestinale soit traitée etc. Elles peuvent être définitives suite à la chirurgie d'un cancer du rectum, en particulier si la totalité du rectum



Poche vidable  
1 pièce mini

est enlevée et l'anus fermé ou, plus rarement, suite à l'ablation de la quasi-totalité ou de la totalité du côlon. >>>

DÉBUT DU  
XX<sup>e</sup> SIÈCLE



Premiers appareillages de stomie.

1957



Première poche auto-adhésive à usage unique.

1972



Premier appareillage pour stomie en système deux pièces.

1984



Premier système obturateur de stomie.

DÉBUT DES ANNÉES  
2000



Apparition des systèmes modernes une pièce.

## COMMENT ÇA MARCHE ?

Il existe divers modèles d'appareillages de stomie. Les appareillages deux pièces sont composés d'un support qui adhère à la peau sur lequel se fixe une poche. La poche peut être changée tous les jours en fonction des besoins et le support deux à trois fois par semaine. La poche est généralement vidable en cas d'iléostomie et fermée en cas de colostomie. Les appareillages une pièce sont composés d'un support solidaire de la poche.



Support de poche 2 pièces mécanique

« La stomathérapeute, infirmière spécialisée, conseille le patient sur le choix du matériel, le suivi de la stomie et l'utilisation de l'appareillage, détaille le P<sup>r</sup> Paul-Antoine Lehur, de la Clinique de chirurgie digestive et endocrinienne (CCDE) du CHU de Nantes. *En général, les systèmes une pièce sont recommandés pour les colostomies, via lesquelles les émissions de selles sont plus solides. Pour les iléostomies, via lesquelles les effluents sont plus abondants, liquides et irritants, les systèmes deux pièces sont préférés. Le couplage – mécanique ou adhésif – entre le support cutané et la poche a donné lieu à beaucoup d'innovations pour le rendre aisé.* »

## UNE HISTOIRE D'INNOVATIONS

Blessé au front en 1706 en Belgique, le soldat Georges Deppe vécut pendant quatorze ans avec une plaie du côlon par laquelle s'écoulaient les matières. Ce fut l'un des premiers cas rapporté de stomie. Les suivants furent également des cas de stomie involontaire, consécutive à des plaies abdominales ou à l'évolution de certaines maladies génératrices de fistules spontanées au sein de l'intestin. L'histoire des stomies volontaires – chirurgicales – débuta en 1710. C'est à cette date que le médecin et anatomiste français Alexis Littre suggéra pour la première fois l'idée d'une colostomie pour traiter une atrésie anale (malformation ano-rectale congénitale – absence d'anus à la naissance) : créer une

sortie artificielle du côlon sur le côté gauche de l'abdomen ou dans la région de l'aîne.

## PREMIER PATIENT STOMISÉ

L'Anglaise Margaret White, âgée de 73 ans, fut la première patiente stomisée de l'Histoire, en 1750. Elle fut opérée par William Cheselden, prestigieux chirurgien du XVIII<sup>e</sup> siècle, qui lui créa une terminaison artificielle sur le ventre. Elle ne disposait toutefois d'aucun appareillage particulier pour réceptionner les matières qui s'écoulaient de son tube digestif.

D'autres opérations furent tentées par la suite. Le chirurgien français Henri Pillore, par exemple, réalisa avec succès la première caecostomie (abouchement du caecum à la paroi abdominale) en 1776 pour une patiente souffrant d'une tumeur maligne au niveau du rectum ; celle-ci mourut toutefois vingt-huit jours plus tard d'une péritonite. Le chirurgien Antoine Dubois, lui, effectua la première colostomie chez un enfant de sept jours, en 1783 ; celui-ci décéda dix jours plus tard.

Les opérations se multiplièrent au cours du XIX<sup>e</sup> siècle. En 1821, le terme d'anus artificiel fut évoqué pour la première fois. La colostomie lombaire droite, préconisée jusqu'ici, fut abandonnée en 1880 au profit de la colostomie abdominale. Généralement basse, l'intervention fut, en 1920, « remontée » au niveau supérieur de la fosse iliaque afin d'optimiser les soins. Les techniques de l'iléostomie firent également leur apparition au début du XX<sup>e</sup> siècle.

## LES PREMIERS APPAREILLAGES

Parallèlement, les premiers appareillages firent leur apparition, permettant aux patients porteurs d'une stomie de retrouver une vie sociale. Des poches collectrices en toile puis en cuir furent confectionnées pour recueillir le flux permanent de selles. Elles furent remplacées, dans les années trente, par des poches en caoutchouc munies d'une ceinture. Elles étaient utilisées avec une crème à base de zinc pour limiter les irritations autour de la stomie. Elles n'évitaient pas, toutefois, les fuites et les mauvaises odeurs.

Dans les années cinquante, apparurent des systèmes de collecte en métal, en verre et enfin en plexiglas. Ils contenaient de la cellulose pour absorber les matières recueillies et étaient retenus par des anneaux en caoutchouc ou des corsets. Ils étaient identiques, qu'ils soient placés au niveau de l'intestin grêle ou du côlon, et devaient être nettoyés plusieurs fois par jour.

En 1957, la première poche auto-adhésive à usage unique fut mise sur le marché. Sa surface était en



Support de poche 2 pièces à emboîtement

oxyde de zinc. Par la suite, des gommes furent utilisées et, notamment, vers le milieu des années soixante, la gomme karaya (d'origine végétale) qui permettait à la peau de rester propre et sèche et limitait les irritations ou encore la gomme hydro-colloïde, basée sur les emplâtres employés par les chirurgiens-dentistes pour les extractions dentaires. Elles étaient toutefois peu adhésives et les poches, « encore artisanales devaient être fixées par une ceinture », comme le souligne le Professeur Lehur.

## NOUVELLE ÈRE

« Dans les années soixante-soixante-dix, sous l'impulsion d'un certain nombre d'infirmiers qui s'inté-

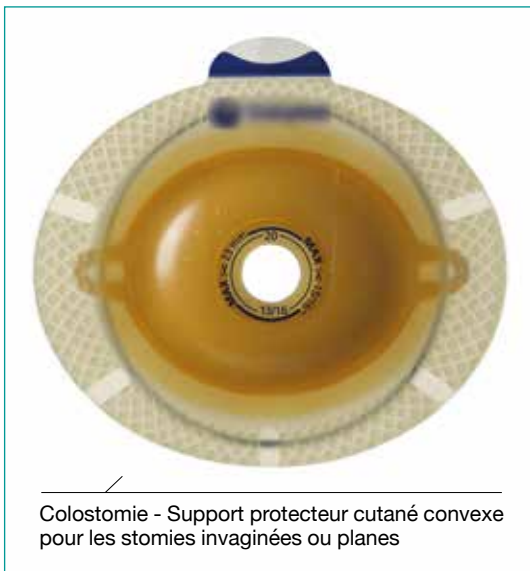## LA RÉVOLUTION DE 1984

Apparus en 1984, en France, à la demande d'infirmières stomathérapeutes, les systèmes obturateurs de stomie sont de petits systèmes cylindriques à insérer à l'intérieur de la stomie. Ils sont destinés à des patients colostomisés gauches après amputation du rectum qui bénéficient de soins d'irrigation colique permettant de laver le côlon et qui, en conséquence, après leurs soins, n'ont plus (ou quasiment plus) de selles pendant deux ou trois jours. Ils peuvent alors porter soit une mini-poche de recueil, soit un système obturateur.

ressèrent à cette problématique et de chirurgiens qui se spécialisèrent en chirurgie digestive, de nombreux matériels se développèrent. Différents protecteurs cutanés et appareillages virent le jour pour s'adapter à tous les types de stomies et de patients, lesquels pouvaient être plus ou moins jeunes, plus ou moins corpulents, voire souffrir de complications, détaille le Pr Paul-Antoine Lehur. Ces innovations étaient d'autant plus importantes que les patients ne sont pas confrontés aux mêmes problématiques selon qu'ils sont colostomisés ou iléostomisés. Dans le premier cas, les selles sont normales tandis que dans le second, les selles sont liquides à molles, agressives, avec un débit beaucoup plus >>>

# 80 000

C'est environ, en France, le nombre de personnes porteuses d'une stomie parmi lesquelles 50 000 sont colostomisées, 20 000 sont iléostomisées et 10 000 sont urostomisées, selon la Fédération des stomisés de France (FSF).



Colostomie - Support protecteur cutané convexe pour les stomies invaginées ou planes

>>> *important. Le risque de fuite et d'irritation cutanée est supérieur et il est nécessaire de protéger très minutieusement la peau.* »

Ainsi, en 1972, le premier appareillage pour stomie en système deux pièces fut diffusé (système sur lequel une poche peut être clipsée sur son support). À partir des années quatre-vingt, apparurent de nombreuses gammes de poche (y compris des mini-poches) ainsi que des accessoires tels que les sets d'irrigation, les désodorisants, les lingettes, les films cutanés mais aussi les filtres à placer sur la poche, les ceintures élastiques, les couvre-poches qui évitent le contact du plastique avec la peau et les

tubes de raccord pour connecter la poche à un sac de recueil. Sachant que les couvre-poches amovibles furent ensuite « remplacés par des poches recouvertes de voile soit sur la face en contact avec la peau, soit sur les deux faces ». Certains accessoires répondaient à des besoins médicaux indispensables : des pâtes pour combler des petits creux cutanés lorsque la peau n'est pas lisse et plane mais aussi des pansements, notamment des pansements hydrocolloïdes<sup>®</sup>, pour protéger les stomies. Des appareillages de forme très découpée pour s'adapter à toutes les morphologies apparurent, y compris des supports convexes, pour les cas où les stomies se rétractent.

### CONFORT ET DISCRÉTION

« Les grands progrès furent de développer des appareillages à la fois efficaces, confortables et discrets pour améliorer la qualité de vie des patients, mais aussi adhésifs et étanches pour que la peau péristomiale soit protégée et reste intacte, y compris lorsque les patients prennent une douche », résume le Pr Paul-Antoine Lehur. De fait, dans les années deux mille, les systèmes devinrent très hermétiques et les deux pièces furent parfois soudées pour former des systèmes une pièce efficaces. Les appareillages devinrent quasi-invisibles sous les vêtements car ultraplats et de couleur blanche ou chair. « Le matériel s'est considérablement simplifié et est même proposé aujourd'hui dans des trousses permettant aux patients de gérer leur stomie en voyage », ajoute le chirurgien.

### LES COMPLICATIONS DES STOMIES

Les patients stomisés souffrent parfois de complications : des problèmes cutanés (bourgeons, irritation cutanée) et des allergies à l'appareillage voire, plus rarement, un rétrécissement de la stomie (sténose), un glissement de l'anse intestinale en dehors de son emplacement normal (prolapsus), un élargissement de la paroi musculaire de l'abdomen (éventration), un gonflement de la stomie (œdème stomial), voire des saignements notamment en cas d'hypertension portale.

L'autre préoccupation des patients était l'évacuation des gaz et des selles sans bruit et sans odeur. Les industriels cherchèrent ainsi des moyens efficaces de rendre les stomies continentes, c'est-à-dire des systèmes pour comprimer l'orifice de la stomie et éviter les émissions inopinées de selles. Ils intégrèrent également, dans tous leurs appareillages, un filtre permettant de gérer les gaz et d'éviter à la poche de se gonfler, associé à un système désodorisant. Reste la question du bruit, pour laquelle les industriels cherchent encore des solutions satisfaisantes. ■

## DISPOSITIFS DE TRAITEMENT DE L'INCONTINENCE FÉCALE

### L'innovation au service de la dignité

L'incontinence fécale touche, selon les estimations, entre 2 et 3 millions de Français. Les formes graves, pour lesquelles une prise en charge invasive se discute, concerne près de 300 000 patients. Plusieurs dispositifs médicaux permettent de traiter ce handicap qui touche plus les femmes que les hommes et pas seulement les personnes âgées.

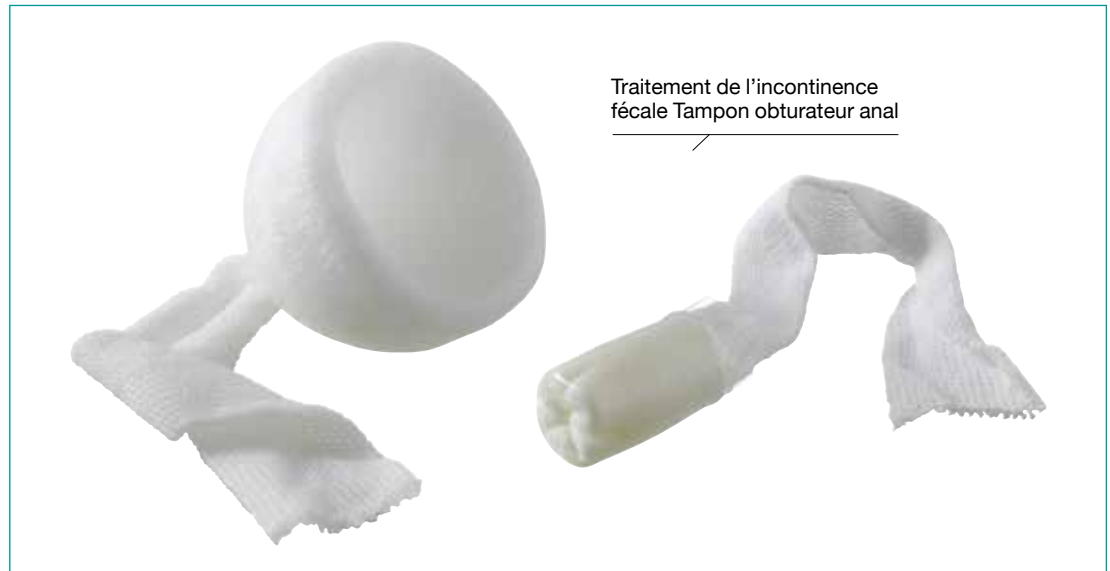#### À QUOI ÇA SERT ?

L'incontinence fécale est la perte totale ou partielle de contrôle des selles et/ou des gaz. Elle se traduit par des fuites accidentelles très invalidantes que les patients cachent fréquemment à leur entourage et à leur médecin, avec un risque fréquent de repli sur soi. Elle peut être traitée en fonction de sa gravité par des méthodes rééducatives, médicamenteuses et, au besoin, chirurgicales. Ces dernières consistent à améliorer la fonction sphinctérienne en conservant l'anatomie habituelle de l'anus (réparation, stimulation des

nerfs à destinée pelvienne, radiofréquence etc.) ou à utiliser un procédé de substitution sphinctérienne (dispositif médical de type sphincter anal artificiel, implant de matériaux inertes de type biosilicones etc.).

#### UNE HISTOIRE D'INNOVATIONS

« *La recherche est très active en ce domaine, note le Pr Paul-Antoine Lehur, de la Clinique de chirurgie digestive et endocrinienne (CCDE) du CHU de Nantes. Dès les années cinquante, nous com-* >>>



>>> *mencions à mieux comprendre les problèmes de continence et d'incontinence fécales. Ces derniers concernent une population assez significative de patients qui, souvent, n'expriment pas leur handicap et ont tendance à le taire, par honte.* » Pour y répondre, au-delà de l'adaptation du régime alimentaire, de la rééducation et/ou d'un traitement médicamenteux à proposer en première intention, des transpositions de tissus musculaires (issus des muscles de la cuisse) autour de l'anus, avec ou sans stimulation électrique, avaient été expérimentées, pour la constitution d'un néosphincter. « *Toutefois, ces interventions ne donnaient pas de résultats satisfaisants*, poursuit le Professeur Lehur. *Des dispositifs gonflables placés autour de l'anus furent donc testés.* » Les premiers sphincters anaux artificiels furent ainsi implantés au début des années quatre-vingt-dix. Ces dispositifs en silicone étaient composés de trois éléments reliés entre eux par des tubulures hydrauliques : une manchette gonflable placée autour de l'anus assurant l'occlu-

sion anale, un ballon réservoir et une pompe mécanique (seul élément accessible au patient). L'activation de la pompe par le patient permettait de dégonfler la manchette péri-anale et d'ouvrir l'anus. Ces dispositifs révolutionnaires étaient une véritable alternative à la création d'un anus artificiel (colostomie) ou au port de garnitures (couches).

### D'UNE CHIRURGIE MAXI À MINI-INVASIVE

Des techniques moins invasives virent le jour dans les années quatre-vingt-dix et le début des années deux mille, telles que l'injection de gel de silicone ou de micro-billes de carbone, l'implantation de micro-ballons ou de ballonnets gonflables enduits de collagène ainsi que le recours aux techniques de radiofréquence. L'idée étant, en ce cas, que l'énergie émise par radiofréquence augmente la température au niveau du sphincter anal interne et entraîne son rétrécissement canalaire. Elles connurent toutefois un développement restreint.

**1993**



**Premier implant de sphincter anal artificiel.**

**1995**



**Premier patient traité par neuromodulation des racines sacrées.**

**2008**

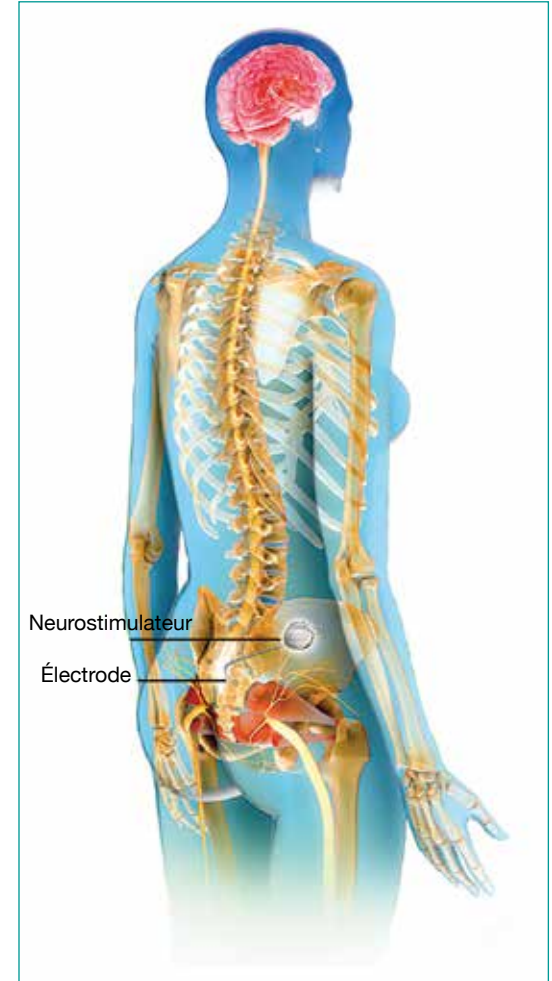

**Implantation du premier anneau composé de billes magnétiques, au CHU de Nantes.**

**2009**

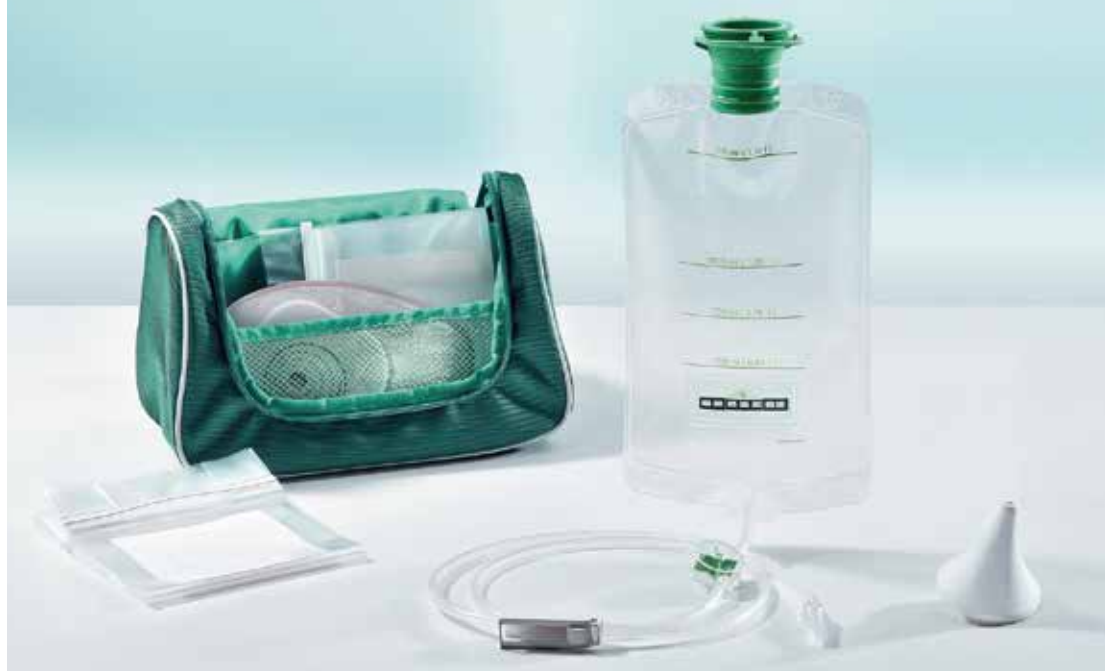

**Les patients peuvent, en toute autonomie, réaliser des irrigations coliques rétrogrades par voie transanale sous réserve d'une éducation adaptée et d'un suivi.**



La neuromodulation sacrée

D'autres solutions émergent, notamment en cas de troubles neurologiques locaux. Quelques-unes prédominent aujourd'hui. La première est la neuromodulation des racines sacrées, utilisée depuis 1995. Il s'agit de stimuler, par des impulsions électriques de faible intensité, les nerfs situés juste au-dessus du coccyx qui assurent notamment le contrôle des systèmes urinaire et fécal et ce, grâce à une électrode reliée à un boîtier de stimulation placé sous la peau. « *Les résultats sont tout à fait intéressants pour les personnes souffrant d'incontinence fécale neurogène* <sup>®</sup>, souvent des femmes ayant subi un étirement du périnée suite à un accouchement », résume le Professeur Lehur. Cette technique passe par une phase de test de trois semaines avec un boîtier de stimulation externe. « *Si, durant cette période, nous constatons une diminution significative des accidents d'incontinence, nous implantons de manière permanente le boîtier* », souligne le chirurgien. Pour les patients qui ne répondent pas positivement à ce type de traitement, a été envisagée l'implantation, autour de l'anus, d'un petit anneau composé de billes magnétiques et qui, par aimantation, permet de fermer mécaniquement le canal anal. Quelques essais thérapeutiques, commencés en 2013, sont actuellement en cours. Cette méthode peu agressive a un grand intérêt chez des patients sélectionnés, notamment les personnes âgées. Enfin, une autre voie de recherche, depuis 2010, est celle de la thérapie cellulaire, c'est-à-dire l'injection, sous échographie, de cellules issues du muscle du grand pectoral dans le sphincter pour rétablir la fonction sphinctérienne.



Set pour irrigation colique colostomie

### AU-DELÀ DE LA CHIRURGIE

Enfin, parmi les solutions les moins invasives disponibles sur le marché existent les obturateurs anaux (sous la forme de bouchons de silicone ou de polyuréthane), apparus au début des années deux mille. Les patients peuvent également opter pour l'irrigation de leur côlon pour gagner deux ou trois jours de tranquillité. Celle-ci consiste à « vidanger » le côlon par des instillations de grands volumes d'eau depuis un

orifice créé au niveau du côlon droit (irrigations coliques antérogrades, pour les patients stomisés) ou depuis l'anus grâce à une sonde rectale munie d'un ballonnet gonflable (irrigations coliques rétrogrades par voie transanale). La première technique, relativement exceptionnelle, est réalisée dans des centres spécialisés. En revanche, la deuxième peut, depuis septembre 2009, être réalisée de manière totalement autonome par le patient à son domicile. ■

# GLOSSAIRE

## **Adénome**

Tumeur bénigne qui se développe au niveau d'une glande (glandes endocrines, foie, pancréas, estomac, prostate, rein, sein, vésicule biliaire, testicules, glandes salivaires...) ou de certaines muqueuses glandulaires (côlon, rectum, utérus, bronches...).

## **Capteurs CCD**

Capteurs électroniques transformant les images capturées par un système optique en informations numériques.

## **Cholangiopancréatographie rétrograde**

Endoscopique (CPRE) : intervention qui associe l'utilisation d'un endoscope et des rayons X pour observer les canaux qui drainent le pancréas, le foie et la vésicule biliaire.

## **Chromoscopie**

Technique de coloration de certaines zones du tube digestif, utilisée pendant un examen endoscopique pour améliorer la visibilité de certaines lésions ou polypes. Différents colorants peuvent être employés, lesquels sont pulvérisés, à travers l'endoscope.

## **Colite ulcéreuse**

Maladie inflammatoire chronique du côlon. Elle a pour effets l'inflammation et la formation de lésions dans la paroi du rectum et du côlon et peut causer des saignements.

## **Cystotome**

Instrument servant à inciser la vessie (cystotomie).

## **Cytologie**

Étude des constituants de la cellule.

## **Hémostase**

Ensemble des phénomènes physiologiques qui concourent à la prévention et à l'arrêt des saignements.

## **Hernie hiatale**

Passage d'une partie de l'estomac dans l'orifice œsophagien du diaphragme.

## **Hernie inguinale**

Tuméfaction de l'aîne qui, généralement, se manifeste lorsque l'intestin sort de son emplacement habituel.



**Histologie**

Étude des tissus, associations de cellules de même type et parfois de composants extracellulaires formant les constituants élémentaires des organes.

**Maladie de Crohn**

Maladie inflammatoire chronique du système digestif qui se caractérise principalement par des crises de douleur abdominale et des diarrhées, lesquelles peuvent durer plusieurs semaines ou plusieurs mois. Elle peut toucher n'importe quelle partie du tube digestif, de la bouche à l'anus. Mais le plus souvent, l'inflammation touche le côlon, l'anus et la partie terminale de l'intestin grêle (l'iléon).

**Neurogène**

D'origine nerveuse.

**Pansement hydrocolloïde**

Pansement composé de particules hydrophiles (gélatines, pectine, carboxyméthylcellulose) incluses dans une matrice adhésive. Ces particules hydrophiles forment un gel au contact de l'exsudat d'une plaie et assure ainsi un milieu humide et de PH favorable à la cicatrisation, respectant l'écosystème bactérien.

## SOURCES

### Principales sources ayant contribué à la rédaction de ce document.

#### Ouvrages

« *Endoscopie chirurgicale - Guide de bonnes pratiques* », brochure du Centre de coordination de la lutte contre les infections nosocomiales de l'inter-région Nord (CCLIN Paris-Nord), octobre 2000.

« *Principes généraux de l'utilisation du matériel de laparoscopie* », ouvrage de D. Mutter, éd. Elsevier, novembre 2008.

« *Coelioscopie et coeliochirurgie : principes généraux et instrumentation* », support de cours de l'Université médicale virtuelle francophone, 2008-2009.

#### Articles

« *Histoire de l'endoscopie digestive* », J. Guerre, in *Médecine/Science*, 1999, vol. 15, n° 10.

« *Raoul Palmer et l'aventure coelio-chirurgicale de 1940 à 1995* », G. Schloge, in *Histoire des sciences médicales*, 1996

« *Place de l'ingénieur Gustave Trouvé dans l'histoire de l'endoscopie* », de A. Ségal, in *Histoire des sciences médicales*, 1995, tome XXIX, n°2.

« *Méthodes d'hémostase endoscopique : injection, coagulation, endoloop, clip, ligature élastique* », de G. Lesur, in *Les e-mémoires de l'Académie Nationale de Chirurgie*, 2009, tome 8.

« *La coelioscopie, un coup d'œil à l'intérieur* », interview du Pr Maurice-Antoine Bruhat, gynécologue-obstétricien de la polyclinique de Clermont-Ferrand, *DestinationSanté.com*, Avril 2013.

« *Deux jours à une semaine en endoscopie digestive : que nous enseigne le registre de la SFED depuis 14 ans (2001-2014) ?* », D. Heresbach, JM. Canard, E. Bories et al., in *Acta endoscopica*, 2015, vol. 45, n° 4.

« *Chirurgie assistée par robot et laparoscopie en 3D – à l'avantage des patients ?* », L. F. Grochola, Hubert John, T. Hess, S. Breitenstein, in *Forum Médical Suisse*, 2013.

« *Chirurgie de l'incontinence anale : évolution depuis vingt ans et perspectives* », de F. Michot, in *Bulletin de l'Académie Nationale de Médecine*, 2013, n°2.

« *Le traitement chirurgical de l'incontinence anale. Mise au point* », de F. Michot, in *Les e-mémoires de l'Académie Nationale de Chirurgie*, 2005, tome 4.

« *Incontinence anorectale de l'adulte : diagnostic, explorations, traitement* », de P.-A. Lehur, E. Duchalais, J. Podevin, EMC - Gastro-entérologie, 2015.

#### Présentations et thèses

« *L'évolution de l'endoscopie* », L. Andoney, lors de la Convention de l'Association des technologues en génie biomédical, les 4 et 5 mai 2012.

« *Le patient stomisé* », Thèse pour le diplôme d'État de docteur en pharmacie, présentée et soutenue publiquement par Lorraine Thiercelin, le 16 octobre 2007.

#### Recommandations et bonnes

#### pratiques

« *Consensus en endoscopie digestive - Gastrostomie et jéjunostomie percutanées endoscopiques* », Recommandations de la Société française d'endoscopie digestive (SFED), 2007.

#### Sites internet

Institut de recherche contre les cancers de l'appareil digestif (Ircad) : [www.ircad.fr](http://www.ircad.fr)

Institut national du cancer : [www.e-cancer.fr](http://www.e-cancer.fr)

## SOCIÉTÉS SAVANTES ET FÉDÉRATIONS

Fédération de chirurgie viscérale et digestive (FCVD)

Fédération francophone de cancérologie digestive (FFCD)

Fédération des stomisés de France (FSF)

Société française de chirurgie endoscopique (SFCE)

Société française d'endoscopie digestive (SFED)

Société nationale française de gastro-entérologie (SNFGE)


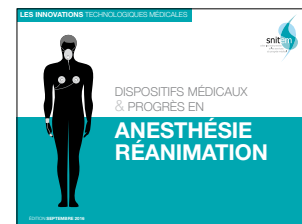
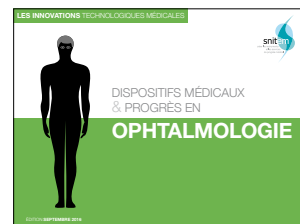
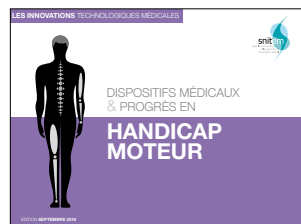
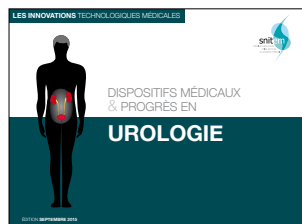
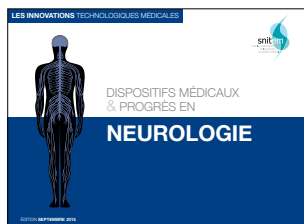
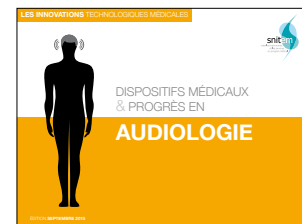
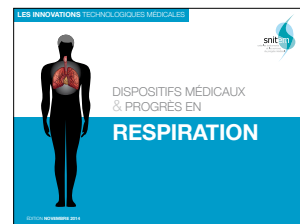
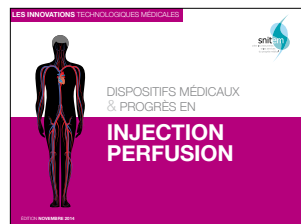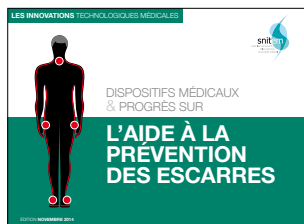

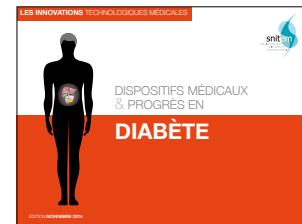
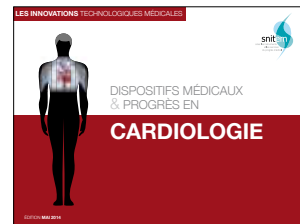

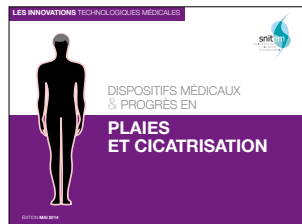
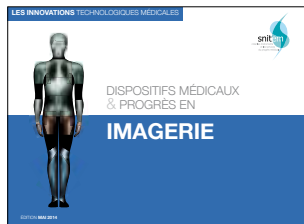
Société nationale française de colo-proctologie (SNFCP)

## REMERCIEMENTS

**Alain Angèle**, Directeur de la division Endoscopie chez Fujifilm Medical Systems France • **Yannick Delanoue**, Directeur vente et marketing chez Olympus France • **Pr Frédéric Gottrand**, pédiatre au sein de l'Unité de gastro-entérologie, hépatologie et nutrition du CHRU de Lille • **Céline Lafont**, responsable marketing chez Asept InMed • **Pr René Laugier**, chef du service de gastro-entérologie de l'Hôpital de la Timone à Marseille • **Pr Paul-Antoine Lehur**, chirurgien de la Clinique de chirurgie digestive et endocrinienne (CCDE) du CHU de Nantes • **Sacha Loiseau**, fondateur et Directeur de Mauna Kea Technologies • **Pr Jacques Marescaux**, Président de l'Institut de recherche contre les cancers de l'appareil digestif (Ircad) • **D' Bertrand Napoléon**, gastro-entérologue à l'hôpital privé Jean-Mermoz de Lyon • **D' Guillaume Pourcher**, chirurgien au sein du service de chirurgie digestive minimale invasive des Hôpitaux universitaires Paris-Sud • **Pr Alain Sézeur**, chirurgien du groupe hospitalier Diaconesses Croix Saint-Simon • **Alissa Solvet**, Directeur des affaires économiques, cliniques et réglementaires chez Coloplast France • **Cécile Tagot**, chef des gammes stomathérapie – traitement des plaies – diabète chez B.Braun Medical • **Jean-Luc Terrier**, Directeur de la division endoscopie chez Boston Scientific

# Dans la même collection

Documents téléchargeables sur le site du Snitem [www.snitem.fr](http://www.snitem.fr)





Quand l'épopée de l'innovation des dispositifs médicaux se confond avec l'extraordinaire histoire de l'appareil digestif.

**SNITEM**

Maison de la Mécanique  
39, rue Louis Blanc  
CS30080  
92038 La Défense Cedex

Tél. : 01 47 17 63 88  
Fax : 01 47 17 63 89

[www.snitem.fr](http://www.snitem.fr)  
[info@snitem.fr](mailto:info@snitem.fr)

 @snitem