

DISPOSITIFS MÉDICAUX
& PROGRÈS EN

OPHTALMOLOGIE

Sommaire

- 3** **PRÉFACE**
- 4** L'ophtalmologie, ou la plongée au cœur de l'œil
- 7** **MICROSCOPE**
Voir mieux pour rendre la vue
- 9** **RÉTINE ARTIFICIELLE**
Rendre la vue à qui l'a perdue
- 12** **VITRECTOMIE**
Une innovation fulgurante et audacieuse pour la rétine
- 15** **OCULOPLASTIE**
Redonner à l'œil son vrai visage
- 17** **GREFFE DE CORNÉE**
Explorer l'œil pour mieux le soigner
- 21** **LASER**
Toujours plus rapide, toujours plus précis

- 25** **ULTRASONS**
Traitement du glaucome par ultrasons : garder l'œil intact
- 28** **SHUNT**
Dispositif de drainage : évacuer l'humeur aqueuse
- 30** **PHACOÉMULSIFICATION**
Une révolution pour le traitement de la cataracte
- 33** **IMPLANT**
L'alternative au cristalin cataracté
- 36** **ANNEAUX INTRA-CORNÉENS**
Au service de la cornée
- 38** **CROSS LINKING**
Une révolution pour une pathologie rare
- 40** **GLOSSAIRE**
Les mots techniques ou scientifiques expliqués sont accompagnés dans le texte du symbole ©
- 42** **SOURCES ET REMERCIEMENTS**

Préface

La vision en pleine révolution



Pr José-Alain SAHEL

Chef de service au Centre hospitalier national d'ophtalmologie des Quinze-Vingt (Paris), Directeur de l'Institut de la Vision

Depuis un demi-siècle, l'ophtalmologie connaît une véritable révolution thérapeutique et technologique fondée sur des avancées scientifiques majeures. Les progrès spectaculaires que nous connaissons aujourd'hui sont directement le fruit d'une alliance puissante entre science, médecine et technologie, en particulier grâce à la miniaturisation des dispositifs et des techniques chirurgicaux. Dans le même temps, grâce à l'utilisation du laser, des ultrasons ou encore des implants l'ophtalmologie fait partie des disciplines qui ont quasiment presque totalement basculé dans la chirurgie ambulatoire, la plupart des patients pouvant ressortir de l'hôpital peu d'heures après l'intervention.

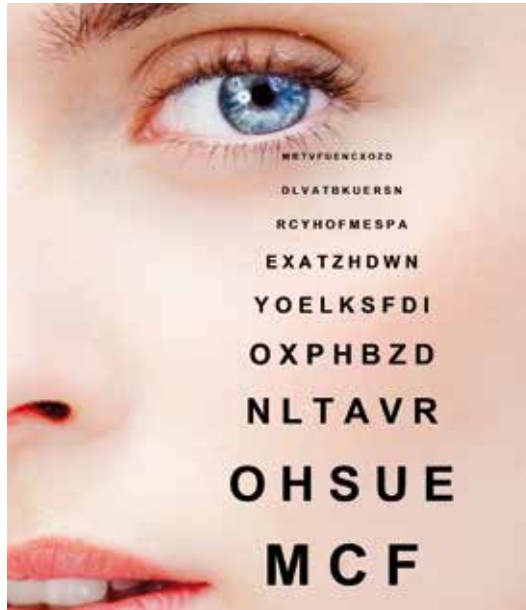
Cataracte ou glaucome (les pathologies de l'œil les plus courantes) trouvent maintenant sur leur route une armada de techniques d'intervention et de dispositifs médicaux qui font reculer toujours plus le nombre de cas de patients non traitables. Et de plus en plus de pathologies comme

les déformations de la cornée ou encore le kératocône peuvent être traitées avec succès avec des techniques de greffes partielles, des cellules souches, ou photochimiques. Les pathologies rétinienne, dont seules celles relevant de la microchirurgie étaient traitables, sont en passe de connaître une révolution grâce aux anticorps monoclonaux, à la thérapie génique, l'injection de cellules souches, les prothèses et l'optogénétique. Ces biotechnologies bénéficieront de la robotisation de la chirurgie et du couplage à des dispositifs implantables (implants rétinien, délivrance prolongée de médicaments.)

Reste, pour les industriels du dispositif médical spécialisés en ophtalmologie, à se rapprocher encore plus de la biomécanique et du fonctionnement de l'œil dans sa globalité, en particulier dans le cadre de la convergence entre biothérapies et dispositifs. Et là encore, parions que les succès à venir seront le fruit d'une collaboration étroite entre chercheurs, praticiens et industriels, comme la plupart de ceux qui sont racontés et décrits dans ce livret qui synthétise le formidable cycle d'innovation que nous avons la chance de vivre. Ces innovations trouveront sa place grâce aux patients qui contribueront à leur validation, parfois au terme d'une phase de réhabilitation qui requerra leur pleine coopération. ■

Comme cet autre organe considéré comme noble qu'est le cœur, l'œil a toujours fasciné les hommes. Il a fallu des millénaires à l'ophtalmologie pour gagner ses lettres de noblesse et devenir la discipline d'excellence qu'elle est aujourd'hui. N'est-ce pas, en effet, un défi fou que de rendre la vue à ceux qui l'ont perdue ? C'est pourtant celui que cherchent à relever les professionnels de l'ophtalmologie, médecins comme industriels.

« Œil pour œil, dent pour dent », « une bonne conscience est l'œil de Dieu », « un bon avis vaut un œil dans la main », « l'honneur est comme l'œil : on ne joue pas avec lui »... Dresser la liste des proverbes et citations faisant référence à l'œil et, par extension, à la vue et la vision, serait peine perdue tant ils sont nombreux quelles que soient les époques et les cultures. C'est que l'ophtalmologie



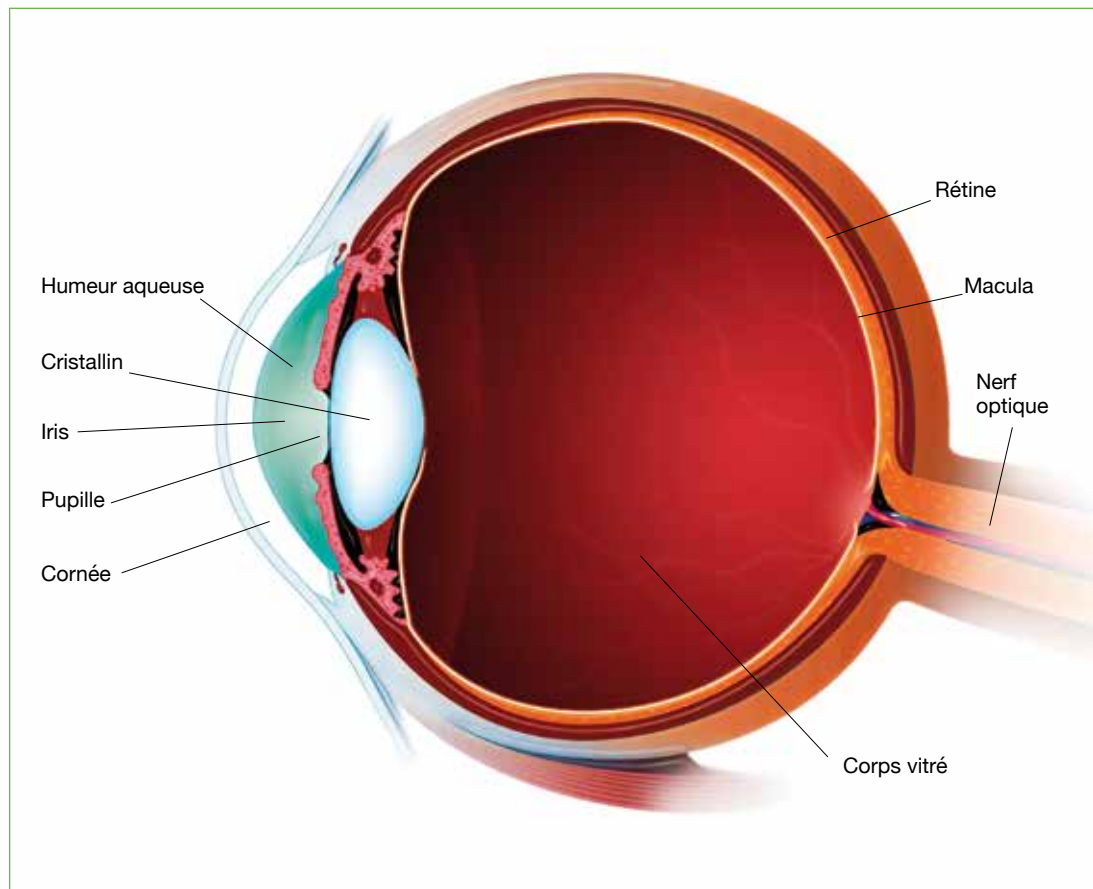
L'ophtalmologie,

se concentre sur l'un des organes les plus délicats et précieux du corps humain. Dans les plus anciennes civilisations déjà, l'œil revêt certes un caractère particulièrement sacré, voire religieux puisque souvent considéré comme le miroir de l'âme, mais n'en concentre pas moins l'attention des plus éminents scientifiques (Inde, Égypte, Grèce, Empire romain etc.). Au-delà du seul mais néanmoins important aspect esthétique, c'est la question de la vision que se posent déjà les chirurgiens de l'époque ou, plus exactement, de l'altération de celle-ci. Ainsi, la chirurgie de la cataracte est considérée comme l'une des plus anciennes puisque le Papyrus de Carlsberg, qui daterait du II^e millénaire avant notre ère, en fait déjà mention. Plus tard, dans l'Antiquité, plusieurs médecins, parmi lesquels Galien reste l'un des plus illustres, se penchent sur l'œil, son anatomie et certaines de ses pathologies. C'est également à cette époque que sont menées les premières études sur la réfraction[®] de la lumière, l'un des éléments essentiels à la définition de l'ophtalmologie.

VERS UNE RECONNAISSANCE DE LA DISCIPLINE

Au Moyen-Âge, l'œil continue de fasciner. La plupart des opérations, réalisées bien entendu sans anesthésie ni asepsie, sont déléguées aux barbiers. Pour

ou la plongée au cœur de l'œil



L'ŒIL : COMPOSITION ET FONCTIONNEMENT

L'Académie nationale de médecine définit l'œil comme « *l'organe de la vision constitué par le bulbe de l'œil et les divers milieux qu'il renferme* ». Le bulbe de l'œil est « *la partie fondamentale de l'appareil de la vision, chargée de la réception et de la transmission des impressions lumineuses* ». Schématiquement, l'œil est composé d'une partie antérieure qui comprend la cornée, l'humeur aqueuse et le cristallin. Elle permet de focaliser les images sur la rétine. La partie postérieure traite l'information inhérente aux images projetées sur elle et envoie ces informations au cerveau. Elle est composée de la rétine et du nerf optique. A noter que 90 % du volume de l'œil est occupé par le corps vitré, une substance transparente et gélatineuse.

l'anecdote, cette époque voit également l'élection du pape Jean XXI, médecin de son état et qui publie le « *Thesaurus pauperum* ». Le huitième chapitre, sorte de traité thérapeutique oculaire, est consacré aux connaissances ophtalmologiques de l'époque. La fin du Moyen-Âge puis la Renaissance >>>

>>> apportent leur lot d'innovations avec l'invention du microscope (XVI^e siècle), le perfectionnement des techniques de dissection, l'émergence des lunettes et, bien entendu, les colossales contributions anatomiques et scientifiques de génies tels que Léonard de Vinci ou Copernic pour ne citer qu'eux. En ophtalmologie, on retient de cette époque les noms de Pierre Franco, dont l'apport sera essentiel pour appréhender de la vitrectomie, de Felix Platter ou encore de Jacques Guillemeau. Mais, en France, il faut attendre le XIX^e siècle pour que l'ophtalmologie s'émancipe de la chirurgie générale et devienne une discipline à part entière reconnue comme telle. C'est d'ailleurs à cette époque (1880) qu'est créée, sous l'impulsion du Docteur Fieuzal et de Léon Gambetta, la Clinique des Quinze-Vingts, à Paris, qui devient très vite « *le centre français de soins oculaires le plus important* » (« *Les débuts de la clinique ophtalmologique des Quinze-Vingts* », J.-P. Bailliart). Les progrès simulta-

nés réalisés en matière d'anesthésie et de microscope favorisent également grandement l'essor de la chirurgie ophtalmologique. Pour autant, les efforts se concentrent surtout sur les pathologies les plus visibles, telles celles de la cataracte. A cette époque, en effet, les techniques d'extraction du cristallin prennent un nouveau tournant en s'appuyant sur les travaux effectués notamment par Jacques Daviel au siècle précédent.

À LA POINTE DE LA TECHNOLOGIE

Mais ce sont incontestablement la deuxième moitié du XX^e siècle et la première décennie du XXI^e qui marquent l'avènement de l'ophtalmologie moderne, comme le confirme le Pr Gilles Renard, Directeur scientifique de la Société française d'ophtalmologie (SFO) : « *L'ophtalmologie a été littéralement révolutionnée au cours des cinquante dernières années. Dans cette discipline, des dispositifs innovants sont inventés tous les deux ans ! Depuis les années soixante-dix, en effet, nous sommes entrés dans l'ère du microscopique. Nous avons réussi à pénétrer et à soigner le plus petit organe du corps humain.* » Grâce aux progrès réalisés en matière de dispositifs et de techniques, il est en effet possible de soigner de plus en plus de pathologies oculaires de manière mini-invasive, voire sans ouvrir l'œil (laser, ultrasons), là où il fallait autrefois l'inciser sur toute sa largeur ou même l'extraire. Plus encore, les interventions ne nécessitent plus, désormais, l'immobilisation du patient durant plusieurs semaines ou plusieurs jours. « *L'ophtalmologie est l'une des*



plus belles illustrations du progrès médical de ces dernières années. Ses innovations sont liées à celles réalisées en matière d'imagerie et de microchirurgie », corrobore le Pr Béatrice Cochener, chef du service d'ophtalmologie du CHU de Brest et Présidente de l'Académie Française d'Ophtalmologie. Et d'énumérer les innovations qui ont été décisives : « *Laser dont les indications (cataracte, réfraction, cornée) et les fonctionnalités (imagerie et topographie, aberromètre) sont toujours plus vastes ; implants notamment multifocaux aujourd'hui ; phacoémulsification ; ultrasons ; imagerie intraoculaire avec l'OCT... C'est la conjugaison de tous ces progrès qui permet à notre spécialité d'être ce qu'elle est aujourd'hui. Reste, demain, à pouvoir encore mieux prédire et simuler de façon à affiner toujours plus l'arbre décisionnel en matière de choix de chirurgie tout en se rapprochant toujours plus de la biomécanique et du fonctionnement intrinsèque de l'œil.* » ■

15-20

L'hôpital des Quinze-Vingts doit son nom... à sa capacité d'accueil ! En effet, créé par le roi Saint-Louis, l'établissement hébergeait alors quinze fois vingt personnes au sein d'une congrégation nommée « la Maison des pauvres aveugles de Paris ». Le système numérique de l'époque voulait en effet que l'on compte par vingtaine.

(Source : Hôpital des Quinze-Vingts)

MICROSCOPE

Voir mieux pour rendre la vue

Loin d'être un dispositif anecdotique, le microscope est l'outil qui a rendu possibles tous les progrès en ophtalmologie en permettant de mieux voir et donc de mieux connaître l'œil.

À QUOI ÇA SERT ?

Les microscopes ophtalmiques permettent de procéder aux examens dits de routine et de diagnostiquer d'éventuelles anomalies comme celles de la cornée. On parle alors de biomicroscope ou, plus souvent de lampe à fente. D'autres, plus perfectionnés, sont dits opératoires et sont utilisés lors des différentes chirurgies que l'on pratique sur un œil malade (rétine, cornée etc.).

COMMENT ÇA MARCHE ?

Littéralement, selon la définition du Centre national de ressources textuelles et lexicales (CNRTL), le microscope est « *un instrument d'optique à très fort grossissement qui permet d'observer des éléments, objets, organismes invisibles à l'œil nu, composé d'un tube renfermant plusieurs lentilles donnant l'image virtuelle d'un objet éclairé par transparence* ».

Le biomicroscope (ou lampe à fente) est un microscope binoculaire présentant plusieurs grossissements. Il est doté d'un système d'éclairage particulier constitué d'une fente lumineuse (dont on peut varier l'orientation et la dimension) et qui permet d'effectuer une coupe optique des différentes structures du segment antérieur. On peut également réaliser un examen du fond d'œil à l'aide de la lampe à fente en utilisant une lentille ou un verre spécifique : cela permet de mener une analyse très fine des détails du fond d'œil. Comme dans beaucoup d'autres spécialités médicales, les microscopes opératoires utilisés en ophtalmologie disposent, en outre de leur capacité grossissante, de fonctionnalités permettant de répondre aux exigences de l'intervention : lumière, maniabilité, précision, ergonomie voire imagerie etc.

UNE HISTOIRE D'INNOVATIONS

On attribue l'invention du premier dispositif à un fabricant de lunettes néerlandais à la fin du XVI^e siècle. Cette innovation ne doit rien au hasard puisque c'est également à cette époque que le port des lunettes commença à se répandre, entraînant un vif intérêt pour l'optique et ses dispositifs, comme le rappelle la Société américaine de physique (American Physical Society). Le microscope en question était toutefois très sommaire. Divers chercheurs s'appliquèrent, dans les siècles suivants, à faire évoluer le dispositif pour le rendre plus précis, plus maniable et plus performant. >>>

XVI^e
SIÈCLE



Invention du microscope.

FIN DES ANNÉES
1980



Intégration de l'éclairage coaxial.

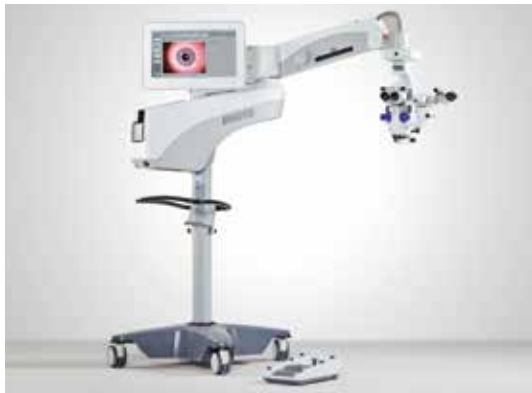ANNÉES
2000



Microscopes intégrant la réalité augmentée.

ÉCLAIRAGE OPTIMAL ET FONCTIONNALITÉS AUGMENTÉES

En ophtalmologie, « *si les microscopes modernes existent depuis plus d'un siècle, ils ne connurent pas vraiment d'évolution majeure pendant longtemps. Mais certaines innovations les ont réellement perfectionnés au cours des trente dernières années. Il s'agit des efforts portés sur la lumière, notamment avec l'éclairage coaxial* », constate le Pr Gilles Renard, Directeur scientifique de la Société française d'ophtalmologie. Cet éclairage, qui projette la lumière dans l'axe d'observation de l'opérateur, fut mis au point il y a une vingtaine d'années. Il s'agit d'une innovation majeure pour certaines chirurgies, dont celles de la cataracte ou de la rétine, comme l'explique le Pr Ramin Tadayoni, chef du service ophtalmologie de l'Hôpital Lariboisière, à



Microscope pour les chirurgies de la cataracte et de la rétine avec intégration des accessoires

LES INSTRUMENTS DE DIAGNOSTIC, À LA BASE DE TOUTE DÉCISION

Les instruments permettant de procéder au diagnostic ophtalmologique sont extrêmement variés selon le type d'examen : mesure de l'acuité visuelle et de la force des verres de lunettes, mesure de la pression intraoculaire (tonomètre[®]), examen du champ visuel (important pour détecter un glaucome[®]), biométrie (sorte de prise d'identité de l'œil qui est importante notamment dans la chirurgie de la cataracte puisqu'elle va déterminer la taille de l'implant) etc. Un autre dispositif permet de procéder à un scanner de la rétine pour en analyser la structure et repérer les éventuels défauts. Cette tomographie par cohérence

optique (OCT, de son nom anglais) a connu, ces dernières années, d'importantes évolutions, notamment en matière de rapidité du balayage des ondes, puisque l'on peut même aujourd'hui reconstituer le flux sanguin rétinien ! Non invasive, elle se pratique désormais en cabinet (sans besoin de la compléter parfois par une injection de fluorescéine[®] comme auparavant) et ne présente aucun risque pour le patient. Toutes ces innovations ont optimisé les flux et gagné en sécurité, en prédictibilité et en temps. Autant d'exigences fondamentales aujourd'hui tant en établissement qu'en cabinet.

Paris : « *Dans les années quatre-vingt et quatre-vingt-dix, une évolution importante a été de permettre d'accéder au fond de l'œil, et plus seulement au segment antérieur.* » La gestion de la lumière (qualité, source, intensité, stabilité, précision) a en effet concentré les efforts ces dernières décennies, passant d'une source extérieure (lampe à fente) à des sources intégrées aux machines. Leur nature a également évolué, le xénon ayant succédé à l'halogène avant de laisser de plus en plus place au LED afin de d'augmenter la durabilité, maîtriser le spectre, réduire au maximum la phototoxicité[®] et préserver les rétines du patient et du chirurgien. Ces

avancées, ajoutées à la miniaturisation des dispositifs, ont permis l'entrée de l'ophtalmologie dans l'ère de la microchirurgie. Enfin, une dernière révolution est l'émergence de la réalité augmentée, laquelle a permis d'intégrer des données techniques supplémentaires au microscope. L'idée est de concentrer toutes les données du patient dans l'assistant opératoire qu'est le microscope. Certains microscopes proposent aussi des outils de diagnostic intégrés telles que la tomographie en cohérence optique (OCT) ou des systèmes d'imagerie numérique censés élargir le champ des informations à la disposition du chirurgien. ■

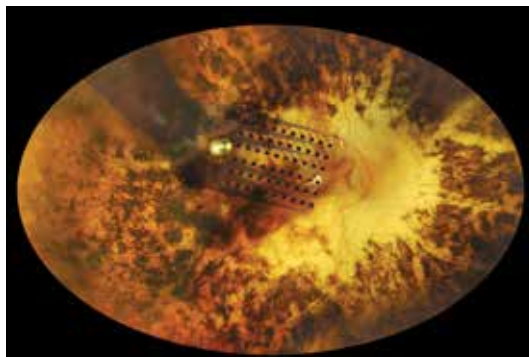
RÉTINE ARTIFICIELLE

Rendre la vue à qui l'a perdue

Rendre la vue à un aveugle...
La proposition ressemble à un miracle et relevait de l'utopie il y a encore quelques années. Depuis, sous certaines conditions très précises, notamment physiologiques, c'est devenu une réalité plus que jamais envisageable.

À QUOI ÇA SERT ?

La rétine est une « fine membrane tapissant la surface interne du globe oculaire. C'est un tissu neuro-sensoriel. Il est capable de capter les rayons lumineux et de transmettre les informations visuelles au système nerveux central. Issue des neuroblastes [Ⓢ], c'est une structure nerveuse constituée de neurones et de cellules gliales [Ⓢ] (...). Elle est caractérisée par la présence de cellules hautement spécialisées, les photorécepteurs [Ⓢ] qui réagissent aux signaux lumineux » (définition de la Formation nantaise et recherche en ophtalmologie, FNRO). Avec l'âge (Dégénérescence maculaire liée à l'âge, DMLA) ou en raison d'un facteur génétique (rétinite pigmentaire), la rétine peut être altérée, entraînant une baisse de la perception visuelle avec des zones aveugles. Elle peut aboutir, à terme, à une perte complète de la vue. La prothèse rétinienne – ou rétine artificielle – a pour but de com-



Prothèse rétinienne

penser cette perte. Toutefois, le nerf optique doit être actif : « La prothèse rétinienne ne peut rendre la vue qu'aux patients qui ont perdu leurs photorécepteurs mais chez qui il reste des neurones rétinien », confirme Serge Picaud, neurobiologiste à l'Institut de la Vision, qui mène les recherches en France sur la rétine artificielle avec le Pr José-Alain Sahel. Par conséquent, selon les dispositifs et les patients, le degré de récupération peut varier.

COMMENT ÇA MARCHE ?

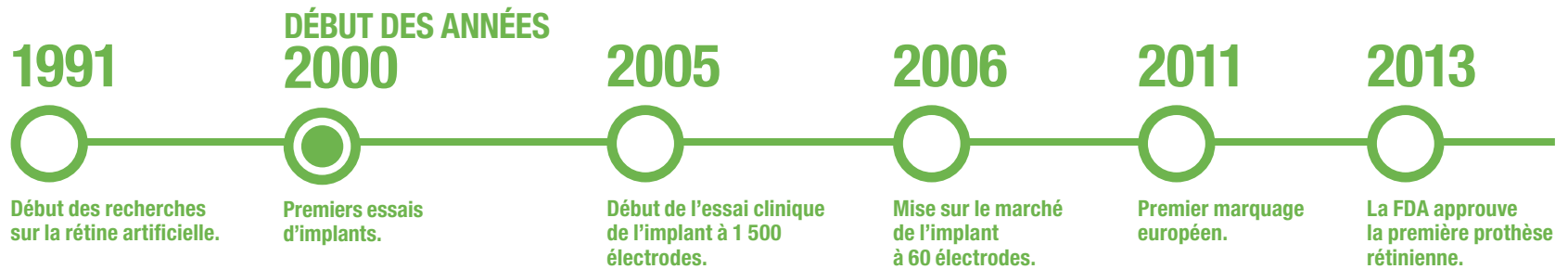
L'idée est de réactiver la rétine résiduelle grâce à un dispositif implantable et actif qui provoque une neurostimulation à la surface de la rétine pour restaurer les sensations visuelles. Il existe aujourd'hui deux types d'implants d'égale efficacité. « Le premier est un implant placé à la surface de la rétine en contact avec les cellules ganglionnaires, décrit Serge Picaud. Il interagit avec une caméra fixée à une paire de lunettes qui transmet les images à un processeur placé dans la poche ou à la ceinture du patient. Ce boîtier convertit les signaux lumineux en signaux électriques, les traite puis les transmet à un récepteur placé sur l'œil. Enfin, celui-ci les communique grâce à un fil à l'implant composé de 60 voire de 150 électrodes. » L'autre dispositif comporte 1 500 électrodes (et autant de diodes sensibles à la lumière) et est placé sous la rétine à la place des cellules photoréceptrices. Les diodes activent directement les électrodes sans passer par un dispositif intermédiaire. >>>

UNE HISTOIRE D'INNOVATIONS

Si les recherches sur la rétine artificielle menées conjointement par plusieurs pays, dont les États-Unis et la France, débutèrent dès 1991, c'est en 2002 que naquit un implant inspiré de l'implant cochléaire, fonctionnant avec un dispositif interne et un boîtier externe. « *Les patients percevaient des signaux lumineux. Certains étaient même déjà capables de saisir des objets bien que le dispositif ne comportât alors que 16 électrodes* », explique Serge Picaud. Les dispositifs proposés étaient multiples puisque certains étaient également posés autour du nerf optique. Une approche très innovante, développée par le Professeur Chow, fut d'intégrer des photorécepteurs électriques (ou photodiodes) dans la puce électronique sous la rétine. Malheureusement, lors des premiers tests, « *le courant sortant de ces photodiodes était insuffisant* », rapporte Serge Picaud. Au début des années deux-mille, le Pr Eberhart Zrenner, Directeur de l'Institut de recherche ophtalmique et responsable du Centre d'ophtalmologie de l'Univer-



Rétine artificielle



30 000

C'est le nombre de patients souffrant de **rétinopathie pigmentaire en France.**

(Source : « *Rétine artificielle* », Inserm, Dossier réalisé en collaboration avec Serge Picaud et Katia Marazova, unité Inserm 968, Institut de la vision – décembre 2011)

sité de Tübingen résolvait le problème en amplifiant les signaux mais cela impliquait de relier la puce à une batterie. Le premier essai de son implant (qui mesure 9 mm² et dispose de 1 500 électrodes) débuta en 2005. Depuis, le Professeur Palanker, de l'Université de Stanford, a développé des puces activées à distance par des infrarouges.

EN QUÊTE DE MINIATURISATION

La deuxième moitié des années deux mille dix est marquée par un effort colossal de miniaturisation. La chirurgie est devenue moins invasive. Parallèlement, une nouvelle version de l'implant a été élaborée en 2006. Il est doté de 60 électrodes : « *Avec ce dispositif, des patients parviennent à se déplacer seul, à suivre une ligne au sol, à trouver un objet, à repérer une porte ou une fenêtre. Certains arrivent même à lire des mots en gros caractères sur un écran d'ordinateur. Une preuve que cette démarche peut permettre de revoir* », affirme Serge Picaud. A noter toutefois que cette technologie produit une nouvelle manière de voir qu'il faut apprendre à maîtriser en

s'exerçant plusieurs heures par jour. Parallèlement, si l'idée de l'équipe du Professeur Zrenner était de porter le nombre d'électrodes à 1 500 dans le but d'augmenter la perception, des études comparatives entre les deux implants ont révélé des résultats similaires, qu'ils soient dotés de 60 ou 1 500 électrodes. En effet, deux électrodes voisines peuvent se chevaucher et donc activer la même zone.

RESTITUER UNE VISION PLUS AIGÛE

Il s'agit donc désormais d'augmenter les capacités des dispositifs. Pour résoudre la question du chevauchement des électrodes, « *certain ont proposé d'inclure des électrodes de retour qui entourent les électrodes de stimulation. Toutefois, cela nécessite deux fils pour chaque électrode de stimulation, ce qui est un réel problème quand on met un grand nombre d'électrodes* », souligne Serge Picaud. Une autre piste, explorée notamment par les chercheurs de l'Institut de la Vision avec le Professeur Palanker, est l'utilisation d'une grille de retour commune passant autour de toutes les électrodes de stimulation. Ces équipes travaillent également sur des implants tridimensionnels présentant des reliefs dans lesquels les neurones rétinien vont se nicher pour les stimuler. Ces nouvelles configurations devraient améliorer la résolution des électrodes pour que l'augmentation des électrodes accroisse le nombre de pixels des images. Des études psychophysiques ont en effet démontré que pour reconnaître des figures complexes telles qu'un visage ou lire des textes, il faudrait une résolution comprise entre 600 et 1 000 pixels.

PERCEPTION DES COULEURS : À CHACUN LA SIENNE !

Tout le monde ne perçoit pas les couleurs de la même manière ! Les informations lumineuses captées par les photorécepteurs sont transformées en signal électrique et acheminées par le nerf optique jusqu'au cerveau. C'est lui qui va recréer l'image. Mais, selon les personnes, les photorécepteurs sont plus ou moins sensibles à la longueur d'ondes et à l'intensité de la lumière qui leur parviennent. En outre, la perception du spectre visible de lumière, qui se situe entre 400 et 700 nanomètres, varie également d'un individu à l'autre. Une couleur n'est donc pas perçue par tout le monde de la même manière d'autant qu'elle résulte également de l'interaction rayonnement-lumière. Ainsi, donc, une couleur est-elle subjective : elle n'existe que dans le cerveau qui la représente.

Cette nouvelle génération d'implants est censée permettre d'atteindre cet objectif en tapissant le fond d'œil de plusieurs implants photovoltaïques[Ⓜ] sensibles à l'infrarouge. L'avenir consistera ensuite à pouvoir recourir à la rétine artificielle directement implantée sur le cortex visuel[Ⓜ] et ce, pour des indications et des patients ne disposant plus de nerf optique. Un rêve à portée de vue... ■

VITRECTOMIE

Une innovation fulgurante et audacieuse pour la rétine

Longtemps redoutée, la chirurgie de la rétine et particulièrement la vitrectomie sont de plus en plus pratiquées au point de permettre, aujourd'hui, de traiter des pathologies auparavant considérées comme incurables.

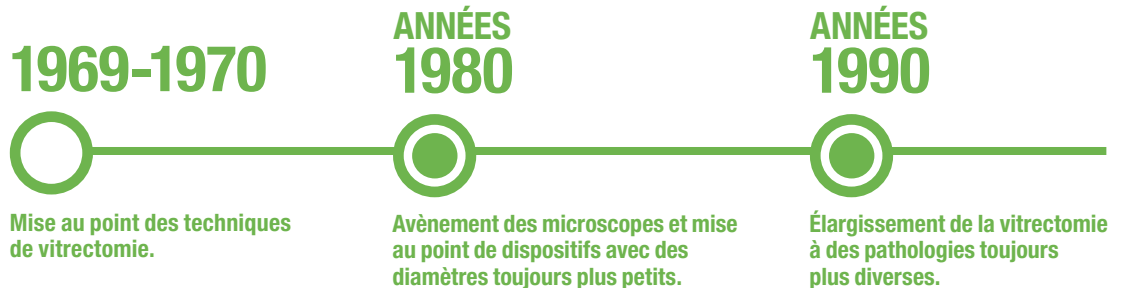À QUOI ÇA SERT ?

La vitrectomie, qui fait partie de la chirurgie de la rétine, consiste à enlever tout ou partie du gel qui remplit l'espace situé entre le cristallin et la rétine, appelé vitré, lequel, n'étant pas indispensable pour la vision, peut être ôté. Cette intervention est indiquée dans le cadre d'un trou maculaire (affection de la macula[Ⓞ]), d'une membrane prémaculaire (très mince pellicule de tissu qui recouvre et plisse la macula), d'une hémorragie dans le vitré ou sous la rétine, d'une rétinopathie[Ⓞ] diabétique ou encore d'un décollement de la rétine. En effet, le gel vitréen[Ⓞ] a notamment pour fonctions d'amortir les chocs et d'empêcher le vieillissement oculaire. Comme le cristallin, il a tendance à se modifier avec l'âge : de gélatineux et flexible à la naissance, il devient plus liquide et peut se détacher de la rétine. La vitrectomie a donc pour but de restaurer une fonction optique défaillante (transparence), de supprimer des tractions du vitré sur la macula ou encore de créer un espace afin de

pouvoir injecter un produit destiné à réappliquer la rétine. Elle est souvent la première étape de nombreuses chirurgies de la rétine, créant un espace où les instruments peuvent mouvoir sans exercer de traction dangereuse sur les tissus.

COMMENT ÇA MARCHE ?

L'intervention se déroule en milieu chirurgical stérile, sous anesthésie locorégionale et plus rarement générale. « *Du liquide stérile est infusé dans l'œil, au fur et à mesure que le vitré est retiré, afin de maintenir le volume et la pression oculaires*, explique la Société française d'ophtalmologie (SFO). *Suivant la raison pour laquelle la vitrectomie est effectuée, d'autres gestes chirurgicaux peuvent lui être associés et, en fin d'intervention, le vitré peut être remplacé par du gaz, parfois de l'huile de silicone ou d'autres produits.* » A noter que, dans le cas d'une injection de gaz, ce dernier se résorbe dans les jours ou semaines qui suivent l'intervention. L'huile



de silicone, en revanche, doit être retirée au cours d'une intervention ultérieure et remplacée par du sérum. Le délai (jusqu'à plusieurs semaines, voire années) et le degré de récupération visuelle dépendent du motif de la vitrectomie.

UNE HISTOIRE D'INNOVATIONS

L'histoire de l'innovation de la chirurgie de la rétine commence réellement à la fin des années soixante. En effet, la croyance selon laquelle toucher le vitré pouvait provoquer une perte totale de la vision a longtemps été répandue. C'est Robert Machemer qui, s'appuyant sur les travaux de David Kasner, a

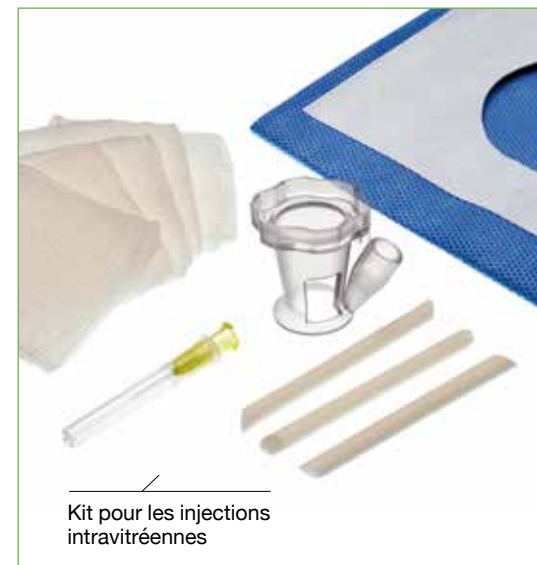

Rétinoplastie diabétique

démenti cette idée fausse une bonne fois pour toutes en mettant au point un dispositif miniaturisé et motorisé. Dès 1970, il s'associa au Pr Jean-Marie Parel pour mettre au point un système de petite guillotine grâce auquel on pouvait aspirer le vitré et le couper pour séparer la partie aspirée du reste sans exercer de traction sur certaines fibres solidement attachées à la rétine. Les années soixante-dix virent la technique se développer et s'affiner grâce à Conor O'Malley et Ralph Heinz qui mirent au point un appareillage de 20 gauges[Ⓜ] de diamètre (soit 0,9 mm environ). Parallèlement, « on s'est aperçu que, pour réaliser une vitrectomie, il fallait certes remplacer ce que l'on aspire mais également mieux voir à l'intérieur de l'œil », explique le Pr Ramin Tadayoni, chef du service ophtalmologie de l'Hôpital Lariboisière, à Paris. On a donc mis au point un système spécifique pour mieux voir l'intérieur de l'œil à l'aide de l'illumination d'une fibre optique incréée via une incision et l'utilisation de microscopes. C'est ce que l'on nomme la vitrectomie trois voies qui fut sans cesse améliorée au fil des décennies suivantes, notamment grâce à la sophistication croissante des machines, ce qui permit une précision toujours plus grande notamment pour les flux d'entrée et de sortie, les coupes etc. » La vitrectomie moderne était née.

UN CHAMP D'APPLICATION ÉLARGI

Les années quatre-vingt marquent également l'avènement des microscopes, initialement prévus pour observer la partie antérieure de l'œil. Ils furent amé-



Kit pour les injections intravitréennes

liorés pour accéder à la partie postérieure de l'œil. Vers le milieu des années quatre-vingt-dix, « la technique évolue pour la première fois vers la chirurgie transconjonctivale, ce qui évite de devoir suturer », précise Ramin Tadayoni. En effet, il fallait auparavant enlever la muqueuse avant de faire des incisions larges à suturer en fin d'intervention. Ce n'est plus le cas désormais, le procédé se rapprochant d'une coelioscopie. Par ailleurs, le dispositif a désormais un diamètre de 25 gauges (0,5 mm). » Mais le dispositif montra ses limites et les années qui suivirent virent se développer des instruments de taille intermédiaire (23 gauges), puis du 25 gauges >>>

>>> amélioré et même, plus récemment, des dispositifs de 27 gauges (encore plus fins). Parallèlement, les applications de la chirurgie de la rétine elles-mêmes évoluent : « Si la chirurgie de la rétine fut, dans un premier temps, appliquée au traitement de maladies comme des hémorragies et les opacités du vitré, elle a ensuite été adaptée au décollement de la rétine puis aux proliférations qui peuvent se développer sur la surface de la rétine notamment dans le cas de rétinopathie diabétique, poursuit le Professeur Tadayoni. Par la suite, elle a également été prescrite dans le cas de maladies considérées comme incurables telles que la membrane épimaculaire (une maladie injustement méconnue car c'est aujourd'hui la première indication de chirurgie de la rétine) ou les trous maculaires.



Cette dernière fut rendue possible grâce à l'idée de séparer complètement le vitré de la rétine puis de remplacer le vitré. » Enfin, on vit arriver des colorants permettant de mieux distinguer les tissus et ainsi d'augmenter encore la précision de la chirurgie.

PRÉCISION ET SÉCURITÉ ACCRUES

Les microscopes furent encore perfectionnés au cours des années deux mille avec l'inclusion de certains examens comme l'OCT (tomographie par cohérence optique) qui permet d'observer les différents composants de l'œil et donc de visualiser la forme et l'épaisseur des couches cellulaires de la rétine ainsi que la tête du nerf optique. Quant au futur ? Un important défi concerne le fond d'œil. Des efforts portent sur le perfectionnement des machines de vitrectomie et la mise en place d'une technologie qui supprime toute forme de traction. La quête d'une précision et d'un niveau de sécurité toujours plus grands est aussi à l'ordre du jour. Avec la démocratisation de la vitrectomie, il est à parier qu'il sera encore plus aisé de la pratiquer tout en contrôlant tous les effets secondaires. En revanche, la robotisation totale de la procédure n'est pas forcément souhaitable, comme l'explique le Professeur Tadayoni : « Au-delà de la question du coût par rapport aux bénéfices réels, la main du chirurgien peut être assistée du robot mais que le patient, opéré sous anesthésie locale, réalise forcément des mouvements, un phénomène que ne peut encore bien contrôler le robot. » ■

« UNE SPÉCIALITÉ DE HAUTE TECHNICITÉ »

P^r Ramin Tadayoni,
chef du service ophtalmologie
de l'Hôpital Lariboisière (Paris)


« L'avancée des technologies (électronique) et l'amélioration des dispositifs (miniaturisation) ont énormément bénéficié aux patients qui doivent bénéficier d'une vitrectomie. Bien que l'intervention doit toujours se faire dans un environnement stérile, elle peut désormais se faire en ambulatoire, ce qui était inenvisageable auparavant où il fallait longtemps pour se remettre. Maintenant, il n'y a souvent pas de trace visible de la chirurgie. Tout s'est donc joué ces trente dernières années car il nous fallait attendre d'avoir ces biotechnologies sophistiquées à notre disposition : cela tient à la complexité de l'œil lui-même. C'est également la raison pour laquelle la chirurgie de la rétine est une discipline à haute technicité, longue à apprendre et qui nécessite un matériel dédié mais qui peut changer littéralement la vie des patients. »

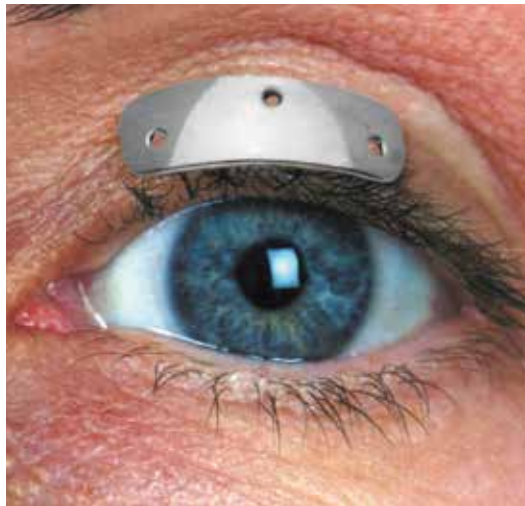
OCULOPLASTIE

Redonner à l'œil son vrai visage

L'oculoplastie, ou chirurgie oculoplastique, désigne la chirurgie de la région périoculaire. Longtemps négligée, elle a peu à peu acquis sa légitimité pour être aujourd'hui une discipline à part entière.

À QUOI ÇA SERT ?

L'oculoplastie désigne à la fois la pathologie et la chirurgie de la région périoculaire, c'est-à-dire de l'orbite, des paupières et des voies lacrymales. Son but est de rendre sa structure anatomique, sa fonction et son apparence esthétique à un œil et/ou un regard abîmés. En effet, certains problèmes concernant cette région dite frontière nécessitent de recourir à la chirurgie : ptosis , réparation des paupières (traumatismes, brûlures), désobstruction des conduits lacrymaux, tumeurs oculaires etc. C'est une chirurgie essentiellement fonctionnelle mais qui peut avoir une visée esthétique le cas échéant.



Prothèse palpable platine

UNE HISTOIRE D'INNOVATIONS

« En France, jusqu'aux années soixante-dix, les ophtalmologistes s'intéressaient surtout à l'œil et très peu à ses annexes » explique le D^r Serge Morax qui a développé l'une des premières unités spécialisées en oculoplastique en France, à partir de 1976. Si le plasticien britannique Jack Mustardé s'intéressa à la chirurgie de l'œil dans les années soixante et rédigea les premiers écrits sur cette question, c'est le Français Paul Tessier, considéré comme le père de la chirurgie crânio-orbito-faciale mondiale, qui a créé les premiers liens entre cette spécialité et les ophtalmologistes français, notamment pour traiter les grandes malformations congénitales. Cette collaboration favorisa le développement de la chirurgie autour de l'œil dans les années soixante-dix. Ainsi, dès 1980, les premiers services hospitaliers d'oculoplastie virent le jour avec le développement d'un enseignement post-universitaire, la création de sociétés savantes dès 1983 dont la Société européenne d'oculoplastie (ESOPRS).

DES DISPOSITIFS MOINS INVASIFS...

La prise en charge des reconstructions orbitaires aussi bien en traumatologie qu'en chirurgie plastique reconstructive a bénéficié, ces dernières années, d'améliorations importantes grâce à l'utilisation de nouveaux biomatériaux, exemple caractéristique de la recherche clinique.

Dans la chirurgie des cavités orbitaires (énucléation, exentération ) , les implants >>>

>>> poreux (hydroxy-apatite, synthétiques de type biocéramique ou alumine, voire polyéthylène poreux) sont de plus en plus utilisés aux dépens des implants non poreux (silicone principalement).

Dans les exentérations indiquées en chirurgie carcinologiques, plutôt que de proposer des reconstructions faciales complexes, il est aujourd'hui possible de placer des implants magnétiques sur vis en titane permettant l'adaptation d'une épithèse [Ⓞ] moulée (technique dérivée des implants de Branemark en chirurgie dentaire).

L'imagerie a elle aussi permis des avancées considérables dans le diagnostic, le pronostic et l'indication opératoire des tumeurs orbitaires et des fractures orbitaires.

... ET TOUJOURS PLUS COMPATIBLES

Les recherches menées ces dernières années et celles à venir portent essentiellement sur les matériaux. Comme le précise Serge Morax, « beaucoup de progrès ont déjà été faits en matière d'oculoplas-

ANNÉES
1960

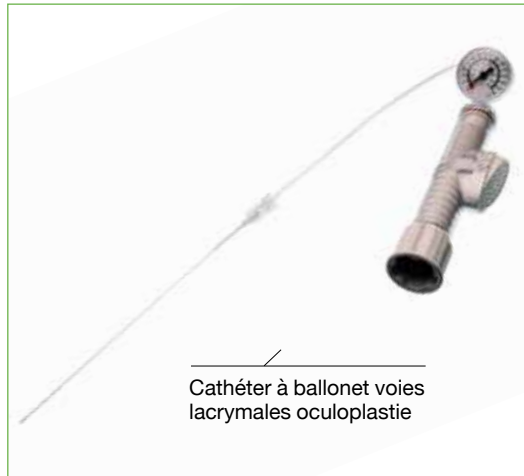


Travaux du plasticien
Britannique Jack
Mustardé sur la chirurgie
orbito-palpébrale.

ANNÉES
2010



Travail sur le silicone
hydrophile.



Cathéter à ballonnet voies
lacrymales oculoplastie

tique. Les progrès sont liés à la technologie, à l'utilisation du microscope opératoire, à des voies d'abord beaucoup plus petites évitant des cicatrices disgracieuses. Pour ce qui est des perspectives, le travail portera essentiellement sur la biotolérance avec des matériaux toujours plus adaptés à l'organisme et sont capables de remplacer l'os et les tissus des paupières. » Ainsi un travail est-il mené, à l'heure actuelle, pour mettre au point un silicone non plus hydrophobe mais hydrophile en le recouvrant d'un matériau afin d'en améliorer le pouvoir mouillant. Ce produit permet ainsi aux larmes de mieux couler sur le matériau.

La pathologie lacrymale a elle aussi bénéficié d'une amélioration aussi bien des méthodes d'exploration que des différents traitements proposés. À cet

DE MOINS EN MOINS DE CHIRURGIE TRAUMATIQUE DE L'ORBITE

En France, les traumatismes, les plaies graves de l'œil et leurs complications ont diminué de manière significative depuis 1983, date à laquelle les pare-brise feuilletés ont été rendus obligatoires. D'une manière générale, les changements successifs en matière de Code de la route (port de la ceinture obligatoire, limitation de vitesse etc.) ont permis de faire baisser le nombre de chirurgies traumatiques de l'orbite. Mais d'autres évolutions sociétales récentes (évolutions des critères dits de beauté, notamment) ont en revanche augmenté le nombre d'interventions à visée esthétique.

égard, il convient d'évoquer l'intérêt diagnostique de la dacryocystographie [Ⓞ] associée au scanner ou à l'IRM, la micro-endoscopie des voies lacrymales ainsi que l'endoscopie lacrymale transcanaliculaire. Il faut aussi et surtout évoquer l'intérêt des sondes d'intubation mono ou bicaniculaires de mieux en mieux tolérées. Enfin, un progrès important ces dernières années a consisté à prendre en charge les larmoiements chroniques considérés comme non traitables. Pour cela, depuis quelques années, on recourt à la dilatation *via* un ballonnet dans les voies lacrymales, une opération qui s'effectue très rapidement et qui présente un taux de réussite de 70 %. ■

GREFFE DE CORNÉE

Explorer l'œil pour mieux le soigner

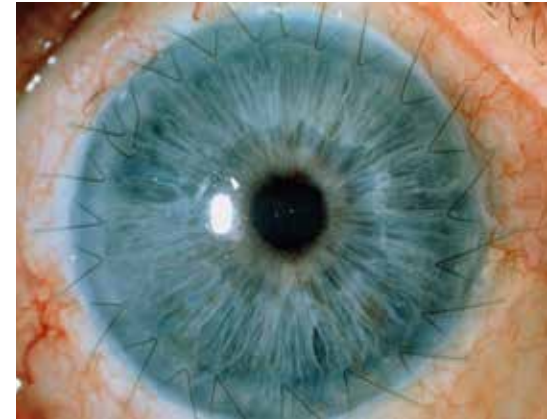Ultime recours en cas de grave anomalie de la cornée pouvant conduire à la cécité, la greffe de cornée est devenue aujourd'hui la greffe la plus répandue en France.

À QUOI ÇA SERT ?

La greffe de cornée intervient pour corriger « une anomalie de la cornée à l'origine de [...] troubles visuels », explique la Société française d'ophtalmologie (SFO). La cornée peut être altérée par diverses pathologies : anomalie de développement, dystrophie héréditaire, opacité, œdème, traumatisme ou anomalie d'épaisseur dont le kératocône qui représente environ un tiers des greffes de cornée selon l'Association Kératocône. Le but de la greffe de cornée est « de restituer la transparence et favoriser la transmission de la lumière dans de bonnes conditions. La vision sera alors améliorée si les autres structures oculaires le permettent », explique la SFO.

COMMENT ÇA MARCHE ?

Il existe aujourd'hui trois types de greffe de cornée. Chacune est préconisée selon des cas spécifiques et nécessite une instrumentation adaptée.



Keratoplastie transfixiante

- **La kératoplastie transfixiante** : « Préconisée lorsque la pathologie touche à la fois l'endothélium[Ⓢ] et le stroma[Ⓢ] », elle « consiste à remplacer la cornée sur toute son épaisseur et sur un diamètre de 7 à 9 mm », explique le Pr Marc Muraine, chef du service ophtalmologie du CHU de Rouen. Dans le cadre de cette intervention, le matériel permet la trépanation (découpe circulaire) des cornées du donneur >>>

1789



Première kératoprothèse.

1905



Première kératoplastie transfixiante couronnée de succès.

ANNÉES 2010



Développement de techniques pour préparer des greffons lamellaires plus précis.

>>> et du receveur. Divers instruments sont requis parmi lesquels : le trépan (sorte de cylindre au bord coupant qui permet de réaliser la découpe), parfois un anneau de Flieringa (anneau de support), un blépharostat (qui maintient les paupières écartées) ou encore un punch (dispositif facilitant la préparation du greffon).

- **La greffe lamellaire antérieure** : cette intervention consiste, cette fois, « à remplacer uniquement la partie antérieure de la cornée, c'est-à-dire le stroma, poursuit le Professeur Muraine. [...] Suivant les cas, il est possible de remplacer uniquement une lamelle de stroma [...] ou la totalité du stroma jusqu'à la membrane de Descemet ». Cette greffe est la plus utilisée aujourd'hui dans les pathologies stromales,

en particulier, le kératocône car elle offre de meilleurs résultats visuels. Si l'intervention consiste à n'enlever qu'une partie du stroma (greffe lamellaire antérieure non profonde), il est nécessaire de disposer un microkératome, sorte de rabot miniaturisé qui permet de prélever une très fine couche de cornée.

- **La greffe lamellaire postérieure** : aussi appelée greffe endothéliale, elle a pour but de retirer l'endothélium lésé. Suivant le type de greffe lamellaire postérieure choisi, il est parfois nécessaire de disposer d'un microkératome et d'un punch spécifique alors que certaines situations n'exigent que très peu d'instrumentations. Dans le cadre de cette opération, le greffon est introduit dans la chambre antérieure

de l'œil, dans laquelle on injecte ensuite une bulle d'air pour « plaquer [le greffon] au stroma résiduel ». D'une manière générale, l'hospitalisation pour une greffe de cornée est très courte puisqu'elle est le plus souvent d'un à deux jours.

UNE HISTOIRE D'INNOVATIONS

Dès l'Antiquité, l'opacification de la cornée a concentré l'attention des scientifiques dont le Grec Claude Galien qui étudia la structure de l'œil et publia un recueil sur les maladies oculaires. Il fallut cependant attendre 1789 pour qu'un ophtalmologiste français, Guillaume Pellier de Quengsy, propose la première kératoprothèse. Peu de temps après, en 1797, Erasmus Darwin (le grand-père du bien connu Charles) s'intéressa lui aussi au traitement chirurgical des opacités de la cornée et élabora le concept de trépanation de la cornée : « *Après les grandes ulcérations de la cornée, l'inégalité et l'opacité de la cicatrice empêchent la vision. Nous demandons si, dans ce cas, on ne pourrait pas exciser un petit morceau de la cornée au moyen d'une espèce de petit trépan [...], et si cette ouverture ne se fermerait pas d'une petite cicatrice transparente. Cette proposition mérite d'être essayée et pourrait être mise à exécution le plus aisément au moyen d'un fil creux d'acier muni d'un bord tranchant à travers lequel une vis pointue serait introduite. Il faudrait que la vis perçât la cornée opaque pour la fixer et la presser contre le bord tranchant du fil creux ou cylindre. Si la plaie se*



Turbine ou avec chambre et tête - greffe lamellaire endothéliale



cicatrisait sans que la transparence se perdît, on pourrait redonner le jour à quelques aveugles par cette opération facile et non douloureuse. C'est une expérience que je recommande aux chirurgiens habiles et aux oculistes » (« Zoonomie », Erasmus Darwin, cité par le Dr Florent Cunier dans le volume 10 des « Annales d'oculistique », 1843). Les décen-

4 429

C'est le nombre de greffes de cornée réalisées en 2013, selon le « Rapport médical et scientifique » de l'Agence de biomédecine de la même année. « C'est la greffe la plus fréquente en France. Une donnée toutefois à nuancer car c'est une greffe de tissus et non d'organe », précise le Pr Marc Muraine.

nies suivantes virent de nombreuses tentatives de greffe, notamment en utilisant des cornées d'origine animale. Elles furent pour la plupart infructueuses. Si c'est au chirurgien britannique William Bowman que l'on doit véritablement l'entrée, en 1869, du trépan dans l'arsenal thérapeutique oculaire, ce sont Louis de Wecker puis Arthur Von Hippel qui en améliorèrent la technique afin de réaliser des greffes lamellaires grâce à une découpe régulière des cornées du donneur et du receveur. D'ailleurs, chacun donna, successivement son nom à un modèle de cet instrument.

LA CONFIRMATION DU MIRACLE DE LA VUE RENDUE

Comme pour beaucoup d'autres spécialités médicales, ce sont les progrès réalisés en matière d'anesthésie et d'asepsie, à partir de la fin du XIX^e siècle et au cours de la première moitié du XX^e, qui permirent des avancées significatives en ophtalmologie, notamment en chirurgie de la cornée. Au début du XX^e siècle, la preuve fut apportée que les meilleurs greffons pour la chirurgie de la cornée sont ceux d'origine humaine, reléguant les cornées animales aux oubliettes, du moins pour un temps. C'est à l'Autrichien Eduard Zirm que l'on doit la première kératoplastie transfixiante couronnée de succès, comme le souligne l'Office fédéral suisse de la santé publique (OFSP) : en 1905, il « a réalisé une greffe de cornée sur un ouvrier rendu aveugle lors d'un accident de la chaux vive en utilisant la cornée d'un enfant décédé de 11 ans. Même après guérison, la

cornée ne s'est pas opacifiée. Quelques heures après l'opération, le patient avait retrouvé la vue et l'a conservée jusqu'à la fin de ses jours. » Et l'organisme de préciser que « la méthode chirurgicale développée par Zirm est aujourd'hui encore à la base du traitement des lésions de la cornée. » Les années soixante furent le théâtre d'une nouvelle révolution avec la mise au point du principe de l'ostéo-odonto-kératoprothèse[Ⓞ] par un chirurgien italien, Strampelli. Elle consiste à fabriquer un support biologique pour une cornée artificielle à partir d'une dent et de son parodonte[Ⓞ]. C'est également dans la deuxième moitié du XX^e siècle que se constituèrent les premières banques de cornée, condition sine qua non à l'essor de cette technique : aux États-Unis et en France dans les années quarante, en Grande-Bretagne dans les années soixante... >>>



Trepan - greffe transfixiante

>>> MINIATURISATION ET GREFFES LAMELLAIRES

Entre 1975 et 1980, de gros progrès ont à leur tour été réalisés sur les microscopes opératoires qui évitent désormais aux chirurgiens d'opérer avec des lunettes loupes. Ils permettent également de découper avec beaucoup plus de précision et de réaliser des sutures de greffe. Puis, entre le milieu et la fin des années quatre-vingt-dix, le microkératome a permis de gagner encore en précision et en miniaturisation. Les années deux mille signent également un tournant révolutionnaire dans l'histoire de la greffe de cornée, comme l'explique le Pr Marc Muraine : « *Auparavant, la pratique de la greffe totale était extrêmement répandue. Or, la pathologie peut toucher uniquement la partie antérieure de la cornée (stroma) ou la couche postérieure (endothélium). Or, il n'est plus nécessaire de remplacer toute l'épaisseur de la cornée depuis le développement important des greffes dites lamellaires. Depuis 2000, l'approche a ainsi changé et il arrive de plus*

*en plus souvent que l'on laisse l'œil intègre et que l'on ne touche que certaines couches de la cornée. » Ces années marquent l'avènement des greffes partielles ou lamellaires : « *L'instrumentation elle-même le permettait auparavant et on aurait pu le faire dès 1985, affirme le Professeur Muraine. Dans le cas de la greffe de cornée, ce n'est pas la mise au point d'un nouveau dispositif mais le changement de la conception physiopathologique et de l'analyse anatomique de l'œil. En d'autres termes, pour cette fois, le concept a précédé l'outil !* »*

MOINS DE REJET POUR TOUJOURS PLUS DE QUALITÉ OPTIQUE

Pour autant, l'innovation en matière de greffe de cornée évolue en permanence afin de gagner encore en qualité optique, notamment celle du greffon. La qualité de ce dernier est en effet extrêmement importante pour diminuer le risque de rejet. Aujourd'hui, la recherche porte sur le développement des techniques permettant de préparer les greffons lamellaires avec plus de précision et de rapidité tout en protégeant au maximum leur qualité cellulaire. Cela peut passer par la mise au point de lasers permettant la découpe, de microkératomes de dernière génération, parfois de techniques chirurgicales simples ou encore par la mise à disposition de systèmes d'injection améliorés. Des équipes travaillent également sur la possibilité d'obtenir des greffons à partir de cultures cellulaires, ce qui permettrait de ne pas avoir recours à autant de donateurs. Enfin, certains travaux évoquent la possibilité

COMMENT EST COMPOSÉE LA CORNÉE ?

La cornée est la membrane transparente enchâssée tel un hublot à l'avant de l'œil. Plus précisément, c'est « *le segment antérieur de la tunique fibreuse de l'œil. Grâce à sa forme arrondie et régulière, et à sa transparence, il joue le rôle d'une lentille convergente et constitue la partie essentielle de l'appareil dioptrique[®] oculaire chez les animaux vivant dans l'air* » (« *Dictionnaire médical de l'Académie de médecine* »). D'avant en arrière, la cornée est composée de l'épithélium, de la membrane de Bowman, du stroma, de la membrane de Descemet et de l'endothélium. Outre son rôle de transmetteur de la lumière et de focalisation des images grâce à son pouvoir dioptrique, la cornée protège les tissus intraoculaires.

de régénérer la cornée et son endothélium sans avoir recours à une greffe, simplement en injectant une protéine dans la chambre antérieure de l'œil. Enfin, si l'allogreffe[®] de cornée est aujourd'hui acquise dans certains pays, il n'en est pas de même partout, tant pour des raisons religieuses que sociales (interdiction de prélever des tissus sur un défunt, par exemple). De même, certaines civilisations refusent le recours à des tissus animaux. De quoi ouvrir une nouvelle piste d'innovation : celle des cornées synthétiques. ■



Set instruments

LASER

Toujours plus rapide, toujours plus précis

Si la technologie du laser est aujourd'hui omniprésente (industrie, vie quotidienne etc.), c'est en médecine, et tout particulièrement en ophtalmologie, que ses applications sont les plus remarquables.

À QUOI ÇA SERT ?

La technologie du laser est principalement utilisée en ophtalmologie pour la chirurgie réfractive (traitement de la myopie, de l'astigmatisme, de l'hypermétropie et, dans une bien moindre mesure, de la presbytie, voir page 35), le traitement de la cataracte, celui du glaucome et des affections de la rétine (en particulier son décollement). Les lasers utilisés en ophtalmologie peuvent avoir une action photocoagulante[Ⓢ], une action photodisruptive[Ⓢ] et/ou une action photoablatrice[Ⓢ]. D'une manière générale, les lasers permettent de travailler sur l'organe accessible à la lumière qu'est l'œil sans avoir à l'ouvrir, ce

qui permet des gains très importants en matière de sécurité (notamment pour ce qui est des risques d'infection) et de temps de récupération pour le patient. Selon l'usage qui en est fait, le laser permet également d'effectuer de très fines et précises incisions et de cautériser les vaisseaux sanguins. « *En ophtalmologie, les lasers ont littéralement révolutionné la prise en charge des patients comme dans aucune autre discipline, renchérit le Pr Gilles Renard, Directeur scientifique de la SFO. Si chaque laser a sa spécificité, ils ont tous en commun d'avoir apporté une précision telle que l'on peut travailler aujourd'hui au micron près, ce que ne saurait obtenir la main du chirurgien, si doué soit-il.* »



COMMENT ÇA MARCHE ?

Le phénomène de lumière laser relève de la physique quantique. Il consiste à « *produire une émission stimulée de lumière cohérente* », énonce l'Académie de médecine, en d'autres termes, un faisceau de lumière amplifiée parfaitement rectiligne. A l'intérieur d'un laser se trouve un compartiment rempli de ce que l'on appelle la matière laser : en l'occurrence du gaz, comme de l'hélium ou de l'argon, ou un cristal (solide ou liquide). Les photons, envoyés en rafale sur la matière laser, activent les atomes de celle-ci, lesquels vont émettre d'autres photons qui vont eux-mêmes stimuler d'autres atomes et ainsi de suite jusqu'à ce que les photons soient réfléchis sur un miroir. Ils repartent alors >>>

>>> en sens inverse jusqu'à un second miroir. Le faisceau est alors créé.

UNE HISTOIRE D'INNOVATIONS

Si le principe du laser fut expliqué par le célèbre Albert Einstein dès 1917 avec sa théorie de l'émission stimulée, ce n'est que vers le milieu des années cinquante (1954-1958) que l'Américain Charles Townes mot au point, avec son beau-frère Arthur Schawlow, les concepts régissant ce que l'on nomme le faisceau cohérent, des travaux qui furent récompensés plus tard par le Prix Nobel de physique (1964). C'est sur la base de ces travaux qu'en 1960, un autre Américain, Theodore Maiman, fabriqua le premier laser qui fonctionnait grâce à un rubis. Dès lors, la technologie du laser commença à fasciner les diverses communautés scientifiques et, en premier lieu, la médecine. Et c'est l'ophtalmologie qui fut la première spécialité médicale à s'approprier le dispositif : dès l'automne

1961, en effet, les médecins américains Charles J. Campbell et Charles Koester de New-York utilisèrent pour la première fois un prototype de laser rubis sur un patient afin de détruire une tumeur rétinienne. « *Ont ensuite été évaluées différentes longueurs d'ondes pour aboutir à des traitements rétinien ciblés, le laser demeurant pionnier et référent étant le laser argon* », explique le Pr Béatrice Cochener, chef du service d'ophtalmologie du CHU de Brest et Présidente de l'Académie française d'ophtalmologie.

DE L'AVIATION À LA RÉFRACTION

C'est au cours des années soixante-dix que les lasers connurent une nouvelle évolution significative avec l'invention du laser YAG : « *Ce dispositif est né d'une rencontre entre le Pr Danièle Aron-Rosa, ophtalmologiste à la Fondation Rothschild, et un ingénieur de Dassault, rappelle le Pr Gilles Renard, Directeur scientifique de la Société française d'ophtalmologie (SFO). En effet, l'ingénieur utilisait la*



méthode du laser notamment pour perforer le blindage des chars. En 1978 fut mis au point un laser spécial permettant de perforer le cristallin. » Les premiers résultats furent présentés en 1979. Les lasers YAG permirent notamment de traiter certains glaucomes aigus et, surtout, les cataractes dites secondaires, à savoir l'opacification du sac de

**ANNÉES
1950**



Mise au point des concepts du faisceau cohérent, base du laser, par Charles Townes et Arthur Schawlow, ainsi que du microkératome.

1961



Première utilisation d'un laser en ophtalmologie.

**ANNÉES
1970**



Invention du laser YAG.

1988



Utilisation du laser Excimer en ophtalmologie.

**ANNÉES
1990**



Développement du Lasik.

**ANNÉES
2010**



Invention du laser femtoseconde.

10⁻¹⁵ seconde

C'est la valeur d'une femtoseconde (soit 0,000000000000001 seconde). Le rapport est le même entre 1 seconde et 1 femtoseconde qu'entre 1 seconde et 31,7 millions d'années.

(source : SNOF)

l'implant (capsulotomie), puisque le laser est capable de détruire le voile qui se place derrière l'implant grâce au principe de photodisruption. Par ailleurs, cette technologie permet de procéder à des iridectomies^⑥, le tout sans chirurgie. Les années quatre-vingt virent l'avènement de l'usage du laser à but réfractif avec le recours aux lasers excimer, comme le souligne le Professeur Cochener : « En 1988, l'Américain Stephen Trokel eut, le premier, une approche astucieuse en appliquant ces lasers, traditionnellement utilisés dans l'industrie, à la cornée. Il tira profit de leur capacité à réaliser des découpes avec une précision de l'ordre du micron. Ce laser recourt au principe de la photoablation. » Le concept initial était de réaliser des incisions cornéennes au laser pour remplacer celles réalisées classiquement au couteau diamant qui corrigent la myopie par l'aplanissement indirect de la cornée. Dans les années quatre-vingt-dix, le laser excimer permit de réaliser un surfaçage de la partie centrale de la cornée (après avoir retiré l'épithélium) pour en obtenir son aplanissement direct et ainsi modifier son pou-

voir réfractif. Puis, moins de cinq ans plus tard fut développée la technologie Lasik qui consiste à découper un volet de cornée sous lequel est réalisée la photoablation. La repose du volet évite l'attente de la repousse de l'épithélium pour retrouver le confort et la récupération visuelle. « Le faisceau laser, dont le diamètre est de moins de 1 mm, réalise tous les profils souhaités par balayage : ablation centrale circulaire pour la correction myopique ou en ellipse en cas d'astigmatisme combiné, couronne périphérique pour induire un bombement indirect central dans le but de rallonger l'œil trop court qu'est l'hypermétrope. Le profil défini pour la correction de la presbytie est beaucoup plus récent et repose sur une modulation des courbures plus complexe, guidée par un système d'imagerie topographique qui permet d'augmenter la prolaticité de la cornée pour améliorer la vision de près », résume le Professeur Cochener. Le laser occupe depuis la première place sur la scène de la chirurgie réfractive car il est capable de corriger les défauts minimes et modérés à condition que la cornée présente les critères de symétrie, de régularité, d'épaisseur et de résistance requis pour un geste sécurisé.

VERS DES ACTIONS TOUJOURS PLUS CIBLÉES

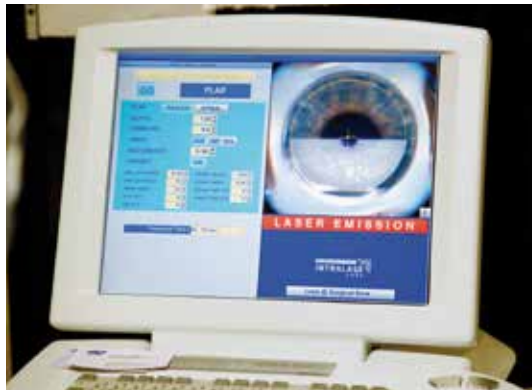Depuis les années deux-mille-dix, c'est le laser femtoseconde qui concentre les innovations les plus importantes. Ce dispositif permet de remplacer la découpe mécanique du microkératome pour la réalisation du volet Lasik. Mais il autorise également la

réalisation d'incisions cornéennes correctrices de l'astigmatisme. Une autre application de ce dispositif consiste à créer un tunnel dans la cornée pour pouvoir y glisser des petits anneaux rigides afin de la remodeler en cas de kératocône voire exceptionnellement, en cas de myopie sur cornée fine ne pouvant bénéficier d'un laser excimer. Il permet également de fabriquer des poches dans la cornée afin d'y glisser une lentille pour corriger la presbytie. Enfin, le femtolaser permet, depuis très récemment, de découper une petite lentille dans la cornée >>>



Laser femtoseconde pour la chirurgie réfractive, permettant la découpe du capot cornéen et les résections lamellaires de la cornée

>>> puis de l'extraire afin de traiter la myopie (technique du smile). Grâce à ce procédé, il est possible de pratiquer une incision encore plus petite et, par conséquent, d'avoir un moindre retentissement sur la mécanique cornéenne et la sécheresse oculaire. Le laser femtoseconde agit en réalisant une photo-disruption. L'adaptation de sa focalisation en arrière de la cornée sur le cristallin a favorisé l'avènement de la chirurgie de la cataracte au laser femtoseconde qui, guidée par un système d'imagerie intraoculaire, réalise les éventuelles incisions limbiques relaxantes destinées à corriger un astigmatisme cornéen. « *L'histoire des lasers est marquée par l'exploration de diverses longueurs d'ondes et de l'évaluation de leur interaction avec les tissus pour servir à la fois au développement des outils d'imagerie et à celui de techniques thérapeutiques et chirurgicales de plus en plus ciblées* », résume le Professeur Cochener.



LASIK (Laser Assisted Intrastromal Keratomileusis)

Ainsi, les lasers ont-ils connu et connaissent-ils encore des affinements majeurs. Ils sont désormais guidés par des eye-trackers, des systèmes de détection des mouvements de l'œil permettant d'accompagner les micro-mouvements de l'œil, de garantir un maintien optimisé du centrage et de compenser les rotations du globe entre la position couchée et assise. La réalisation de zones de transition a permis de minimiser le risque de cicatrisation anormale et de régression. Les lasers sont également guidables par des systèmes d'imagerie qui peuvent être la topographie ou l'aberrométrie. Toutes deux visent à personnaliser le traitement selon les caractéristiques de la cornée du patient en dépassant la seule dimension de la correction de l'erreur réfractive (myopie ou hypermétropie avec ou sans astigmatisme). La topographie d'élévation permet de mesurer les variations de courbures sur les faces antérieure et postérieure de la cornée. Cet outil de diagnostic permet de vérifier l'intégrité de la cornée ou de mesurer un astigmatisme. Connectée à un laser excimer, elle est précieuse pour assister ce dernier dans le lissage des cornées irrégulières, par exemple. L'aberrométrie, quant à elle, est née de l'optique adaptative à laquelle la NASA a recours pour l'évaluation de la surface des planètes. Appliquée au système oculaire, elle autorise la mesure des aberrations optiques de la cornée ou de l'œil entier. Cet outil de quantification de la qualité de vision est devenu indispensable à la pratique clinique. Lié au laser excimer, il assure, au-delà du défaut réfractif, la correction des aberrations

FOCUS SUR LE MICROKÉRATOME

On entend par microkératome une sorte de rabot miniaturisé. Il a été mis au point dans les années cinquante par José Barraquer, un ophtalmologiste espagnol. Ce dispositif médical est inspiré du principe du dermatome[®]. Utilisé avec le laser excimer, le microkératome permet de découper une lamelle, appelée capot, sur la surface de la cornée puis une seconde dans le stroma cornéen. C'est cette seconde découpe qui est réellement réfractive et modifie la géométrie de l'œil afin d'agir sur la puissance optique de la cornée. A noter que ce dispositif tend de plus en plus à être remplacé par le laser femtoseconde.

optiques qui conditionnent notamment la vision des contrastes et le confort visuel dans la pénombre ou la nuit. « *Cependant le profil aberrométrique parfait reste à déterminer car il est admis que l'élimination de toutes les aberrations ne correspond pas à la vision idéale*, rappelle le Pr Béatrice Cochener. *Il faut définir quelles conditions optimales sont à viser selon l'âge et les conditions de vie de chaque patient... Néanmoins, il faut souligner que l'objectif de correction efficace, stable et confortable est désormais atteint. C'est le résultat des spectaculaires progrès qui se sont succédés au cours des deux dernières décennies validant la connotation magique du mot laser* ». ■

ULTRASONS

Traitement du glaucome par ultrasons : garder l'œil intact

Les ultrasons peuvent être utilisés comme une alternative au traitement médicamenteux et à la chirurgie longtemps prescrits en première intention dans le traitement des glaucomes.

À QUOI ÇA SERT ?

Le glaucome est une pathologie de l'œil qui se traduit par une pression intraoculaire trop élevée. Si les ultrasons ont longtemps été prescrits comme traitement de deuxième intention ou de reprise pour les glaucomes réfractaires, ce n'est plus totalement le cas aujourd'hui. Ils peuvent même parfois être proposés à des patients en première intention. Cette technique, qui peut être combinée à un traitement chirurgical, présente l'énorme bénéfice d'être moins invasive, moins traumatique et de traiter l'intérieur de l'œil sans l'ouvrir. En effet, les ultrasons délivrent une énergie en profondeur en traversant des tissus parfaitement préservés pour aller détruire la zone ciblée et seulement elle. L'observance, le confort du patient ainsi que sa qualité de vie s'en trouvent considérablement améliorés.

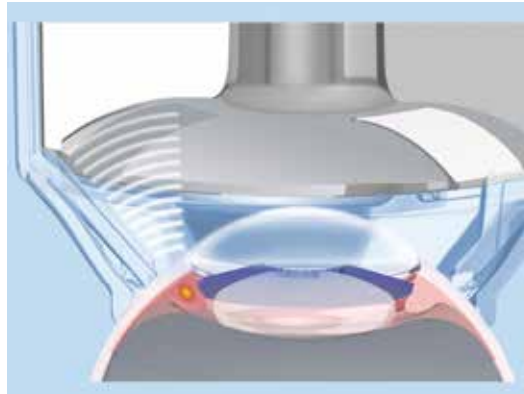


Schéma focalisation des ultrasons

COMMENT ÇA MARCHE ?

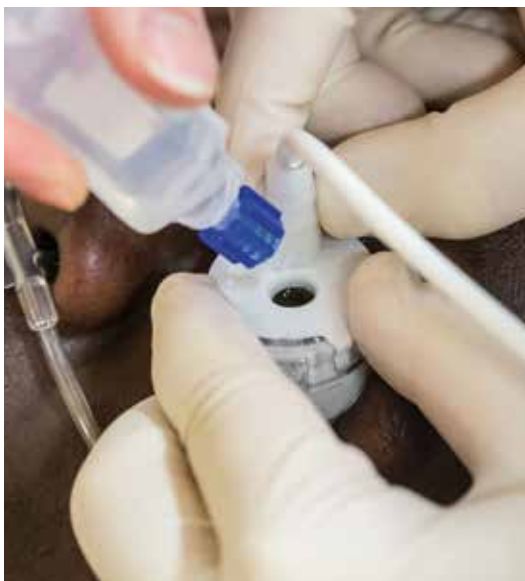Le principe de cette technique est donc d'agir sur la pression intraoculaire. L'opération se déroule en ambulatoire. L'œil est insensibilisé et on aborde le globe oculaire par l'extérieur. Il existe deux types de dispositifs permettant le traitement par ultrasons : le premier consiste à générer des « *ultrasons de faibles puissance et fréquence (40 kHz) sur la partie extérieure de l'œil adjacente au limbe cornéen, entraînant une réaction d'hyperthermie pour libérer des cytokines* » diminuant la PIO », explique le Comité d'évaluation et de diffusion des innovations technologiques (« *Glaucome – Le point sur les technologies émergentes* », 2013). Le second dispositif repose sur « *le principe des ultrasons focalisés de haute intensité (HIFU) [et] consiste en une sonde jetable placée sur l'œil qui transmet des ultrasons permettant la destruction thermique de certaines parties du corps ciliaire pour diminuer la production d'humeur aqueuse* », le liquide contenu dans l'œil. Les ultrasons sont envoyés sur la partie à traiter par salve de huit secondes, répétée six fois et avec une pause de vingt secondes entre chacune des six salves. Peu douloureuse et sans effet secondaire majeur, cette technique repose sur le principe d'une microcoagulation : on chauffe et on cicatrise de façon très douce après avoir repéré les zones que l'on souhaite coaguler (les procès ciliaires) grâce à l'imagerie, cette opération permettant par ailleurs d'identifier la sonde la plus adaptée à la taille de l'œil du patient traité. >>>

UNE HISTOIRE D'INNOVATIONS

C'est au biologiste et physiologiste italien Lazzaro Spallanzani que l'on doit, sinon la découverte, du moins l'intuition de l'existence des ultrasons suite à son observation des vols nocturnes des chauve-souris en 1794. Mais il fallut attendre près d'un siècle (1878 – 1882) pour que Pierre Curie découvre, avec son frère, la piézoélectricité[Ⓞ]. La Première Guerre mondiale marque un grand tournant dans l'histoire des ultrasons avec la construction, par le physicien Paul Langevin, du premier transducteur[Ⓞ] ultrasonique moderne utilisé dans la détection des sous-marins. Les premières utilisations industrielles des ultrasons voient le jour dans l'Entre-deux-guerres, avec la mise au point d'une méthode pour détecter les défauts de fabrication.

UN USAGE PROGRESSIVEMENT APPLIQUÉ À LA MÉDECINE

Si les ultrasons furent utilisés pour la première fois dans un but diagnostique par le médecin autrichien Karl Dussik dès 1942, ce n'est qu'en 1960 que fut commercialisé le premier échographe. Les progrès dans l'utilisation des ultrasons en imagerie se poursuivirent au fil des années soixante et soixante-dix (voir le livret consacré à l'histoire de l'innovation des dispositifs médicaux en imagerie), mais il fallut néanmoins attendre les années quatre-vingt et quatre-vingt-dix pour que soient développés les premiers appareils à ultrasons destinés à réduire la pression intraoculaire. Toutefois, bien qu'ayant prouvé leur

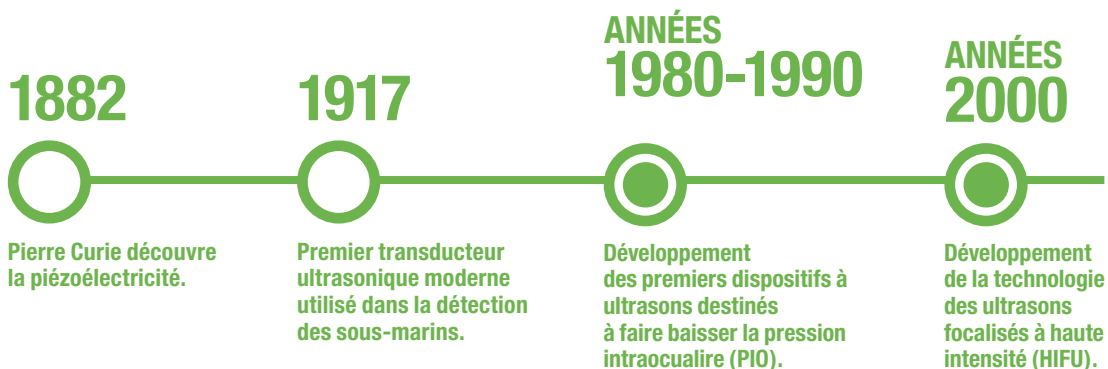


Traitement du glaucome par ultrasons focalisés

efficacité et leur grande précision, l'accueil fut mitigé : en effet, peu d'ophtalmologistes s'en dotèrent.

VERS UNE THÉRAPIE ALTERNATIVE POUR LE GLAUCOME

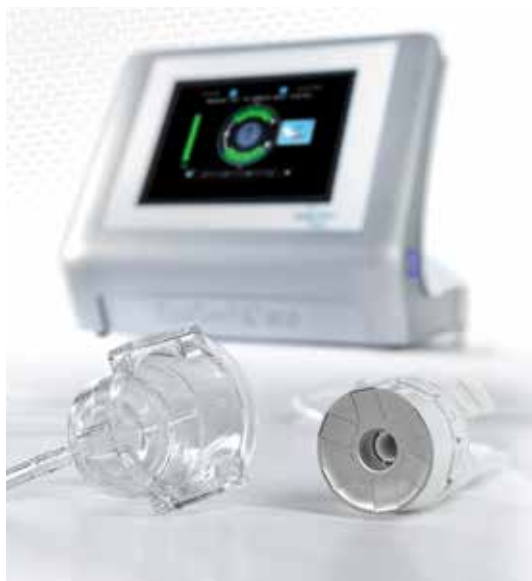C'est au début des années deux mille que les ultrasons firent leur grand retour en ophtalmologie pour traiter les formes les plus réfractaires de glaucome. L'idée est de détourner la technologie des ultrasons focalisés à haute intensité (HIFU) déjà utilisée pour le traitement des calculs rénaux et de certains cancers dont celui de la prostate. En effet, cette technologie a l'avantage d'agir de manière très ciblée et avec une extrême précision, une nécessité lorsque l'on traite les yeux. En France, la technologie des HIFU a été développée dès 2008 grâce à un partenariat entre un industriel et la cellule spécialisée en ultrasons thérapeutiques de l'Inserm à Lyon.



800 000

C'est le nombre de personnes traitées pour un glaucome en France mais entre 400 000 et 500 000 en seraient atteintes sans le savoir.

(Source : « *Le glaucome* », dossier de l'Inserm réalisé en collaboration avec le Pr Christophe Baudouin, chef du service III au Centre hospitalier national d'ophtalmologie des Quinze-Vingts de Paris et du service d'ophtalmologie de l'Hôpital Ambroise Paré (92). Directeur de recherche à l'Institut de la vision, Inserm-UPMC U 968. UMR CNRS 7210 – Janvier 2013)



Traitement par ultrasons du glaucome

A noter que les ambitions de ces premiers travaux se voulaient grandes : on pensait en effet, à l'époque, avoir découvert la thérapie définitive pour le glaucome. Celui-ci reste néanmoins, aujourd'hui encore, l'un des grands mystères non résolus en ophtalmologie. Les premières études démarrèrent dans les années deux-mille-dix, comme l'explique le Pr Florent Aptel, spécialiste de la chirurgie du glaucome au CHU de Grenoble : « *Une première étude clinique pilote ayant pour objectifs principaux d'évaluer la faisabilité et la sécurité de cette nouvelle méthode de traitement ainsi que d'estimer son efficacité sur un nombre limité de patients, a été conduite à partir de mars 2010 chez douze patients atteints d'un glaucome réfractaire aux chirurgies filtrantes* ».

SOIGNER DES PATHOLOGIES TOUJOURS PLUS NOMBREUSES

Si les premiers appareils étaient des dispositifs imposants, un gros travail de miniaturisation fut également mené, si bien que le dispositif actuel n'est pas plus grand que l'œil qu'il est appelé à soigner et en épouse l'anatomie. Adaptée à chaque patient, la procédure est également aujourd'hui complètement programmée et guidée par informatique jusqu'à être devenue relativement simple. Si la technologie s'annonce plus que prometteuse, quelques imperfections demeurent sur lesquelles se concentrent désormais les recherches. En effet, tout comme pour les chimiothérapies, le traitement du glaucome par ultrasons peut donner lieu à des

FAIRE RETOMBER LA PRESSION

La Pression intraoculaire (PIO), également appelée tension intraoculaire, est la pression qui règne à l'intérieur du globe oculaire, lequel est un organe creux. On la mesure avec un tonomètre, la plupart du temps dit à aplanation de Goldmann (à utiliser avec une lampe à fente) ou de Perkins (manuel).

Une PIO normale varie entre 8 et 21 mm de mercure (la moyenne se situant autour de 16 mm de mercure). Si l'humeur aqueuse a des difficultés à s'écouler hors de l'œil, la PIO s'élève. La zone rouge se situe au-delà de 21 mm de mercure (au-delà de 31 mm de mercure, on parle d'une PIO très élevée).

À noter, toutefois, que la PIO varie selon les heures de la journée et de la nuit : c'est pourquoi il est recommandé d'alterner les heures de mesure de tension et, donc, de rendez-vous chez l'ophtalmologiste !

résultats différents d'un patient à l'autre. La thérapie par ultrasons est donc aujourd'hui une bonne solution (parmi d'autres) au traitement du glaucome et pourrait bien trouver d'autres applications. ■

SHUNTS

Dispositifs de drainage pour glaucome : évacuer l'humeur aqueuse

Dans certains cas de glaucome réfractaire et après échec des traitements de première intention (médicamenteux, laser voire parfois les ultrasons), la pose d'un implant de drainage peut être recommandée.

À QUOI ÇA SERT ?

Si le but du traitement du glaucome est de limiter une pression intraoculaire anormalement élevée (voir le chapitre sur les ultrasons), il est également nécessaire d'éviter sa réapparition, particulièrement dans le cas de glaucome réfractaire chez des patients qui ont déjà subi une chirurgie pour un glaucome, laquelle n'a pas fonctionné. Cela se fait par la pose d'une valve ou d'un implant de drainage permettant désormais de « faciliter l'évacuation de l'humeur aqueuse sans aboutir à la formation d'une bulle de filtration », explique le Pr Florent Aptel, spécialiste de la chirurgie du glaucome au CHU de Grenoble.

COMMENT ÇA MARCHE ?

Cette technique consiste à placer un tube équipé d'une poche de drainage en silicone dans l'œil malade : « Un tube inséré dans la chambre postérieure pompe l'humeur aqueuse et l'amène dans les

espaces sous-conjonctivo-ténoniens postérieurs, à la surface d'un système capteur fixé à la sclère en regard de l'équateur du globe. (...) La taille du réservoir conditionne la surface de diffusion de l'humeur aqueuse et donc les valeurs de l'abaissement » (« Les implants de drainage et glaucome réfractaire », L. Werner et J.-M. Legeais, *Journal français d'ophtalmologie*, 2000).

UNE HISTOIRE D'INNOVATIONS

Si le recours au drainage capillaire en ophtalmologie remonte, selon toute vraisemblance à 1892 – date à laquelle le Docteur Bourgeois, à Reims, applique la technique aux ulcères à hypopyon[®] – il fallut attendre le début du XX^e siècle pour qu'il soit utilisé pour le traitement du glaucome. En 1907, en effet, le Professeur Rollet rapporta avoir soigné avec succès deux patients glaucomeux en utilisant un drain fabriqué à base de crin de cheval. Les années suivantes furent consacrées à l'expérimentation de

1907



Implant à base de crin de cheval du Professeur Rollet.

ANNÉES
1960

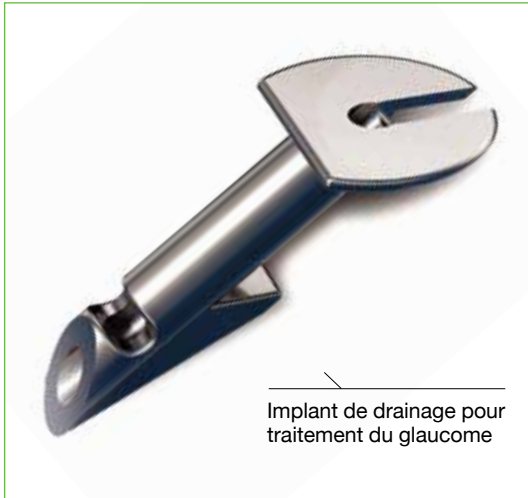

Implant de Molteno.

ANNÉES
2000



Développement de la chirurgie mini-invasive et miniaturisation des dispositifs.



cipes sur lesquels repose encore aujourd'hui la configuration de la plupart des valves utilisées dans la chirurgie du glaucome : le matériau utilisé doit être non réactif, limitant la réaction fibroblastique ; l'implant doit favoriser la formation d'un espace sous-conjonctival qui permettra la résorption de l'humeur aqueuse vers les tissus orbitaires ; cet espace potentiel, qui entraînera la formation d'une bulle de filtration, doit se trouver dans la région équatoriale du globe, à distance du limbe cornéo-scléral, pour limiter la survenue d'une réponse inflammatoire » (« Les implants de drainage et glaucome réfractaire », L. Werner et J.-M. Legeais, *Journal français d'ophtalmologie*, 2000). D'abord testé sur des lapins dans les années soixante, ce dispositif, réalisé avec l'aide d'un technicien dentaire, est en acrylique et consiste en un tube placé dans la chambre antérieure et relié à un plateau convexe, rond avec un bord élevé et pourvu d'orifices. L'ensemble permet la suture à la sclère. A partir des années soixante-dix, le recours au silicone est devenu la référence dans le traitement du glaucome réfractaire par implant de drainage. Quelques améliorations ont été apportées au cours des années quatre-vingt-dix, notamment le recours au polypropylène pour le réservoir destiné à recueillir l'humeur aqueuse (comme dans l'implant de Ahmed) ou encore au PMMA (polyméthacrylate de méthyle).

UNE TECHNIQUE QUI RESTE À PERFECTIONNER

Dernièrement, les innovations ont surtout porté sur la mini-invasivité de la technique chirurgicale du

2%

C'est la proportion de patients opérés avec une valve et concernés par des infections oculaires, selon la Société française d'ophtalmologie.

glaucome et sur la miniaturisation des dispositifs implantables. Cela permet aujourd'hui une prise en charge plus précoce du glaucome et offre de nombreux bénéfices aux patients. Par ailleurs, au cours de ces dernières années, « une pléthore de nouvelles techniques chirurgicales ou de nouveaux dispositifs souvent implantables ont été développés de façon à faciliter l'évacuation de l'humeur aqueuse en dehors de l'œil sans passer par l'intermédiaire d'une filtration transconjonctivale de l'humeur aqueuse, et donc sans formation de bulle de filtration », explique le Professeur Aptel. Cela permet d'éviter les complications induites par cette dernière : « infection, fuite d'humeur aqueuse, fibrose ». Toutefois, aujourd'hui encore, ces dernières techniques restent difficiles à réaliser et « présentent de ce fait des résultats moins prédictibles que les chirurgies telles que la trabéculéctomie[Ⓜ] et la sclérectomie[Ⓜ] profonde », nuance le spécialiste. Ce qui explique qu'elles restent encore, pour l'heure, réservées au traitement « de glaucomes peu évolués et des pressions intraoculaires peu élevées et sont souvent combinées à une chirurgie de la cataracte. » ■

divers matériaux : fil de soie (Zorab, en 1912), or (Stefansson, en 1925), platine (Row, en 1934), magnésium (Troncoso, en 1940), tantale (Bick, en 1949), supramide (Losche, en 1952), polyéthylène (Bietti, en 1955), polyvinyle (La Rocca, en 1958), Silicone (Ellis, en 1960), plastique (Mascati, en 1967)... Mais, malgré ce foisonnement d'idées innovantes, la technique est loin d'être au point et les complications sont nombreuses.

LA RÉVOLUTION DE L'IMPLANT DE MOLTENO

C'est au Sud-Africain Anthony Molteno que l'on doit une évolution significative des implants de drainage. Ses travaux « permettent de mettre à jour les prin-

PHACOEMULSIFICATION

Une révolution pour le traitement de la cataracte

Si elle est l'une des plus anciennes, la chirurgie de la cataracte a longtemps été une pratique redoutée car réputée difficile. C'est l'invention de la phacoémulsification, dans les années soixante, qui a permis d'en révolutionner l'approche.

À QUOI ÇA SERT ?

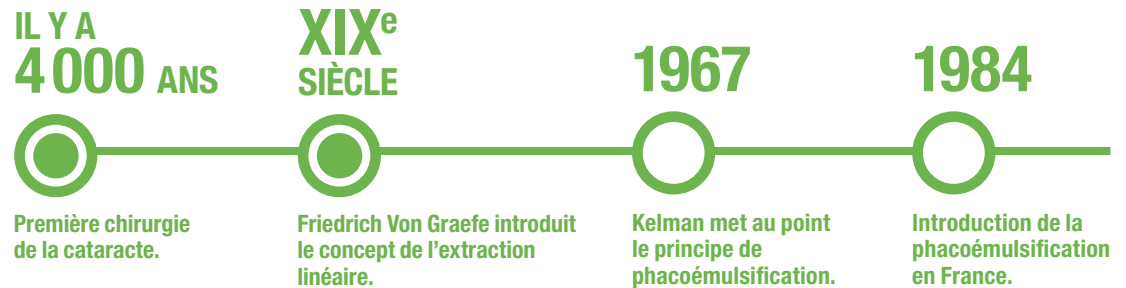
La phacoémulsification (PKE) vient du grec « phaco » qui signifie lentille ou cristallin en ophtalmologie. Le principe de cette technique est donc de recourir aux ultrasons pour générer une onde de choc afin de fragmenter le cristallin cataracté. *« C'est devenu aujourd'hui la procédure standard, assure le D^r Philippe Crozafon, le précurseur de la phacoémulsification en Europe. Elle représente 95 % de la chirurgie de la cataracte et gageons que nous atteindrons un taux de 100 % d'ici une dizaine d'années ! »*

COMMENT ÇA MARCHE ?

Le phacoémulsificateur est composé d'un générateur d'ultrasons, d'une pompe d'aspiration et d'un système d'irrigation. Les ultrasons permettent de

détruire le cristallin opacifié dont on retire les morceaux grâce à la pompe. Enfin, le système d'irrigation permet de conserver l'équilibre dans la gestion des fluides, un élément nécessaire puisque l'ophtalmologiste opère en système clos. Il s'agit d'un manche au bout duquel se trouve une pointe en titane à usage unique qui vibre et permet la destruction du cristallin. La fréquence des ultrasons est très élevée : 32 000 hertz. Cela correspond en quelques sortes à un minuscule marteau-piqueur très rapide, effectuant 32 000 allers-retours par seconde. L'œil est irrigué par un produit spécifique dont la composition se rapproche de celle de l'humeur aqueuse : cela permet de travailler plus facilement et les fragments sont extraits au fur et à mesure de l'intervention. Un implant est ensuite introduit pour remplacer le cristallin opacifié.

A noter que l'une des complications très redoutées mais heureusement très rares est la rupture capsulaire (un trou dans la capsule postérieure).



788 328

C'est le nombre d'interventions sur le cristallin (avec ou sans vitrectomie) en 2015, en France.

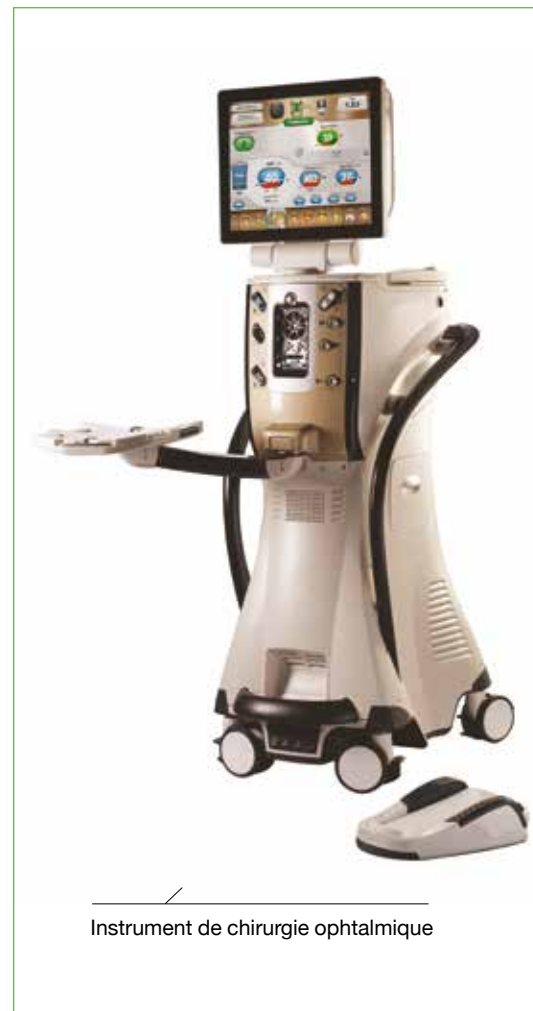UNE HISTOIRE D'INNOVATIONS

L'intérêt porté à la cataracte et à son traitement ne date pas d'hier ! En effet, des traces d'une chirurgie de la cataracte datant d'il y a 4 000 ans ont pu être retrouvées. Elle consistait à « faire basculer dans l'œil (dans le vitré) le cristallin devenu blanc et opaque (la cataracte), au moyen d'instruments pointus qu'on introduisait sans anesthésie dans le globe oculaire » (« Histoire de l'opération de la cataracte », *Encyclopédie de la vue* du Syndicat national des ophtalmologistes de France, SNOF). C'est ce que l'on appelait la chirurgie de la cataracte par abaissement. Mais l'opération, dont la technique évolua très peu et très lentement jusqu'au XVIII^e siècle, était risquée et entraînait de nombreuses complications. En France, « c'était surtout des barbiers itinérants qui pratiquaient ce type de chirurgie. Ces opérations n'étaient pas dignes de la pratique des médecins et ils les abandonnaient donc aux barbiers », poursuit le SNOF. Il fallut attendre les travaux du chirurgien français Jacques Daviel qui présenta devant l'Académie royale de chirurgie une « nouvelle méthode de guérir la cataracte par l'extraction du cristallin »

en 1752. Il s'agissait d'inciser la cornée sur environ 180 degrés pour extraire le cristallin malade et, ainsi, « ne pas extraire tout le cristallin mais seulement la partie opacifiée », raconte Philippe Crozaon. C'est ce que l'on appelle l'extraction extracapsulaire. » Les divergences entre les promoteurs de l'abaissement du cristallin et ceux de son extraction continuèrent jusqu'au milieu du XIX^e siècle. Quelques progrès successifs permirent de faire diminuer peu à peu les risques d'infection et les complications.

MOINS D'INFECTIONS GRÂCE AU PRINCIPE D'EXTRACTION LINÉAIRE

L'une des avancées les plus importantes est à mettre au crédit d'Albrecht Von Graefe qui mit au point une nouvelle manière d'extraire la cataracte au XIX^e siècle. Jusqu'ici, en effet, « l'opération devait être réalisée rapidement » notamment en raison de l'absence d'anesthésie et du concept d'asepsie, comme l'expliquent Marvin L. Kwitko et Charles D. Kelman dans « *The History of modern cataract Surgery* ». Elle exigeait en outre d'être réalisée à la lumière du jour et nécessitait que le chirurgien utilise ses deux mains avec une égale habileté afin de maintenir la paupière inférieure. Partageant le point de vue de nombreux chirurgiens selon lequel plus une incision est petite, moins le risque d'infection est grand, il dessina « ce qui est généralement admis comme étant le couteau idéal » pour réaliser une incision de la cornée dans le cadre d'une cataracte : effilé, l'outil était pointu à son extrémité et sur la face supérieure. « Il introduisit le concept de >>>



Instrument de chirurgie ophtalmique

>>> *l'extraction linéaire* » qui évite d'endommager l'iris ou de perdre l'humeur aqueuse, poursuivent Kwitko et Kelman. Et d'ajouter : « *Cela devint le standard en matière d'extraction extracapsulaire* » avec des incisions beaucoup plus petites.

UNE RÉVOLUTION TECHNOLOGIQUE INSPIRÉE DE LA DENTISTERIE

C'est justement à l'Américain Charles Kelman que l'on doit l'invention du dispositif à l'origine de la révolution de la chirurgie de la cataracte. « *En 1967, Kelman mit au point le premier phacoémulsificateur*, explique le Docteur Crozafof, qui fut lui-même le premier à l'introduire en France en 1984. *C'est en se rendant chez son dentiste pour se faire détartrer les dents que Kelman a l'idée d'utiliser le même dispositif qui repose sur une aiguille secouée de vibrations. Il lui fallut néanmoins mener de nombreuses expérimentations pour parvenir au succès et, grâce à cette technique d'ultrasons, réduire la taille de l'incision de 10 à 3,2 mm. Rappelons que le cristallin mesure entre 10 et 12 mm !* » Néanmoins, la découverte du médecin new-yorkais ne fit pas que des adeptes, surtout dans un premier temps : « *Il a même été très combattu ! Il faut en effet réaliser qu'il bouleversait d'un coup des siècles de chirurgie de la cataracte* », insiste le Docteur Crozafof. Peu à peu, les avantages de cette nouvelle technologie furent néanmoins reconnus : elle a en effet permis de passer aujourd'hui à une chirurgie ambulatoire avec des incisions qui mesurent seulement 2,2 mm !

AU SERVICE DE L'AMBULATOIRE

Aujourd'hui encore, « *la phacoémulsification s'améliore de jour en jour et les progrès vont encore continuer*, assure le Docteur Crozafof. *A titre de comparaison, entre le moment où la PKE a été introduite en France et la situation actuelle, il y a la même différence qu'entre les premiers téléphones portables et les smartphones que l'on utilise de nos jours !* » L'une des plus récentes évolutions tient à l'ajout du laser femtoseconde à la phacoémulsification, ce qui permet de réaliser de façon automatique les étapes effectuées manuellement (incisions, découpe de la capsule antérieure du cristallin et pré-fragmentation du cristallin). Mais, si cela reste encore peu répandu en France, à ce jour, il y a fort à parier que, bientôt, « *on disposera de machines qui combineront la phacoémulsification et d'autres technologies comme le laser* », prévoit Philippe Crozafof. Concernant l'instrumentation elle-même, la forme des aiguilles utilisées évolue elle aussi : de droites, elles sont devenues courbées et permettent des déplacements en oscillation. D'autres progrès sont attendus grâce à l'informatique et aux algorithmes à l'heure où tout est de plus en plus miniaturisé. Ces évolutions successives permettent désormais d'utiliser beaucoup moins d'énergie pour beaucoup plus d'efficacité en étant de moins en moins traumatisant pour la cornée et en générant toujours moins de complications. « *La chirurgie de la cataracte est le premier modèle de chirurgie ambulatoire avec la chirurgie de la main*, se félicite le Docteur Crozafof. *Aujourd'hui, 90 % des*

cataractes sont faites en ambulatoire. Si l'opération de la cataracte est devenue la plus pratiquée, c'est grâce à la phacoémulsification. » Ce qui en fait également l'une des plus sûres. ■

IMPLANTS

L'alternative au cristallin cataracte

Particulièrement incontournables dans le cadre de la chirurgie de la cataracte, les implants sont néanmoins d'une très grande diversité. Les implants intraoculaires sont parfois la seule alternative pour corriger un défaut de la vision. Grâce aux évolutions dont ils ont bénéficié ces dernières années, ils peuvent s'adapter aux besoins et aux caractéristiques de chaque patient.

À QUOI ÇA SERT ?

On recourt aux implants intraoculaires dans le cadre d'une chirurgie de la cataracte : « *La cataracte est une opacification du cristallin, cette lentille qui intervient dans la mise au point de l'image sur la rétine* », explique le Pr Christophe Baudouin, chef de service à l'Hôpital des Quinze-Vingts, à Paris. L'implant est destiné à remplacer le cristallin opacifié. La majorité des cas de cataracte sont dus à la dégénérescence du cristallin. En effet, avec le vieillissement, le cristallin devient de moins en moins transparent : il jaunit et durcit. Ce phénomène physiologique ne peut se résorber que par la chirurgie. L'implant restaure les propriétés réfractives du cristallin à l'exception de l'accommodation. Mais il peut aussi corriger la plupart des anomalies réfractives préexistantes.




Implant intra oculaire multifocal

COMMENT ÇA MARCHE ?

L'implant ressemble à une sorte de lentille de contact mais que l'on place à l'intérieur de l'œil. Il est composé de deux parties. La partie active – ou optique – est ronde et mesure environ 6 mm de diamètre. C'est elle qui vient remplacer le cristallin. Les haptiques, sortes d'anses qui maintiennent le centrage de l'implant dans l'œil, composent l'autre partie. Au total, les implants mesurent entre 11 et 13 mm. L'intervention consiste à ouvrir la capsule antérieure du cristallin pour émulsifier le cristallin (voir le chapitre sur la phacoémulsification) avant d'installer l'implant.

UNE HISTOIRE D'INNOVATIONS

Si la chirurgie de la cataracte qui consiste à enlever le cristallin existe depuis l'Antiquité, c'est au XVII^e siècle qu'un premier progrès notable concernant l'extraction de la cataracte eut lieu avec la mise au point d'une technique semi-moderne. Mais, « *si la problématique de la vision est connue depuis très longtemps, auparavant, le seul moyen de compenser la perte du cristallin était de porter des gros verres de lunettes*, explique le Professeur Baudouin. *En effet, si l'on connaissait bien le besoin de mettre un dispositif à l'intérieur de l'œil, on ne disposait pas encore de solution technique pour cela.* » Et c'est finalement au hasard que l'on doit la découverte de ladite solution. En effet, durant la Seconde guerre mondiale, le médecin britannique Harold Ridley s'occupait de soigner les pilotes de la Royal Air Force. « *Cet >>>*



Implant accommodatif à double optique


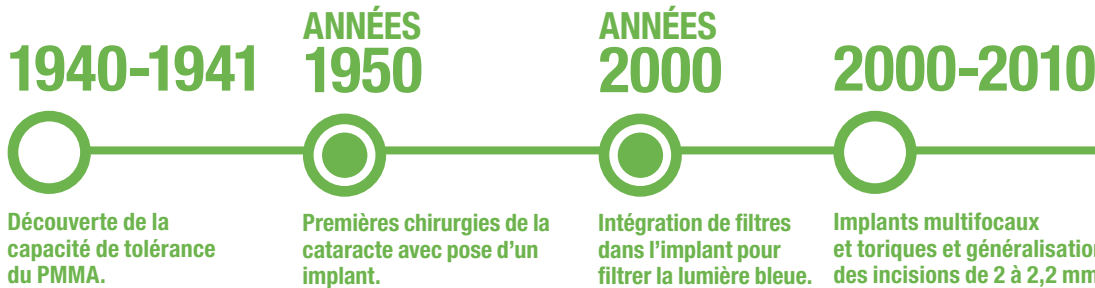
Baudouin. C'est durant les années cinquante que l'on vit les premières personnes opérées de la cataracte recevoir un implant. Toutefois, les implants connurent ensuite une période marquée par peu d'innovations et ce, jusque dans les années quatre-vingt. « *Il faut reconnaître que ni les implants ni la technique chirurgicale n'étaient au point : l'implant pouvait ainsi être posé devant l'iris, relate le Professeur Baudouin. Or, il faut savoir que le succès de l'implant lui-même est complètement interdépendant de la technique chirurgicale : il est nécessaire d'enlever la cataracte mais de garder la capsule dans la chambre postérieure.* »

RÉDUIRE LES COMPLICATIONS

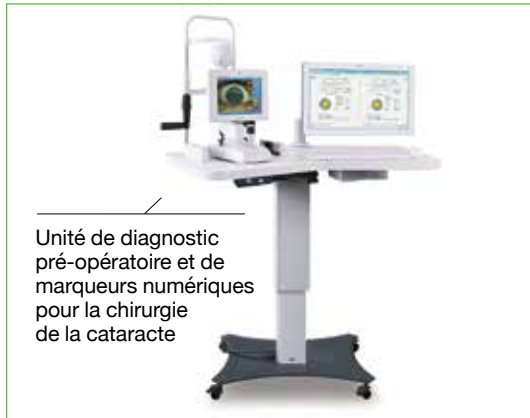La décennie quatre-vingt fut décisive pour la chirurgie de la cataracte suite à l'invention de la phacoémulsification et à l'utilisation des ultrasons. Ces avancées permettent d'opérer grâce à une incision de 2 mm, là où l'œil était auparavant ouvert sur 180 degrés. Les industriels ont donc travaillé sur des

matériaux plus souples. Ainsi vit-on apparaître les implants en silicone à partir de 1984. Suivirent ensuite des matériaux hydrophiles biocompatibles et très souples. Mais restait la principale complication post-chirurgicale : l'Opacification de la capsule postérieure (OCP). En effet, selon le type d'implant (matériau, dessin), la chirurgie (recouvrement de la périphérie de l'implant par la capsule antérieure) et le patient lui-même (traitements associés, âge etc.), une sorte de voile peut se développer sur la capsule postérieure, ce qui nécessite un traitement au laser. Une préoccupation commune des chirurgiens et des industriels a donc été de diminuer au maximum cette OCP. Ainsi furent mis au point les premiers implants acryliques hydrophobes qui génèrent beaucoup moins d'OCP que les autres matériaux. C'est d'ailleurs le matériau le plus utilisé encore aujourd'hui. De même, les progrès réalisés sur la taille de l'incision permettent de ne plus faire de suture. Toutes ces avancées diminuent

>>> *ophtalmologiste avait pour charge de retirer les éclats de cockpits que certains recevaient dans les yeux. Or, vers 1940-1941, il s'est aperçu que les cockpits étaient fabriqués dans une sorte de plexiglas, le polyméthacrylate de méthyle (PMMA) et que ces éclats étaient bien tolérés par l'œil humain. Cette découverte d'un matériau toléré était d'autant plus importante qu'à l'époque, on retirait le cristallin mais on ne le remplaçait pas », poursuit Christophe*



Implant (ou Lentille) intra-oculaire trifocal(e), corrigeant la presbytie, pour la chirurgie de la cataracte



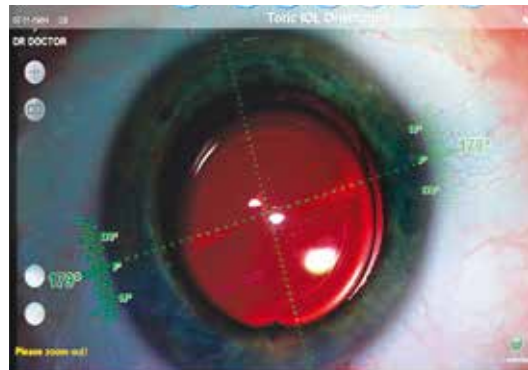
Unité de diagnostic pré-opératoire et de marqueurs numériques pour la chirurgie de la cataracte

non seulement le risque d'infection mais autorisent également une récupération visuelle meilleure et plus rapide. Par ailleurs, grâce à des mesures préopératoires réalisées avec des biomètres optiques, chaque patient a désormais un implant parfaitement calculé selon la puissance de son œil et son besoin de correction réfractive. Ce sont d'ailleurs sur les biomètres que portent aujourd'hui les efforts. Concernant l'implant lui-même, il est désormais à bords carrés, ce qui permet d'avoir une meilleure adhésion et aide à prévenir la migration cellulaire de la partie antérieure vers la partie postérieure de l'implant. En outre, les matériaux des implants cumulent à la fois capacités optiques et réfractives. Dans les années deux mille, on assista également à l'émergence d'un dessin de l'implant monobloc puis à l'intégration de pigments absorbant la lumière bleue qui se rapprochent des propriétés du cristallin, lequel jaunit au fil des années

pour filtrer la lumière bleue nocive. Désormais, l'implant filtre partiellement la lumière bleue, une fonction qui vient s'ajouter au filtre UV.

DES CAPACITÉS TOUJOURS PLUS VASTES

Depuis quelques années, apparaissent des implants toriques et multifocaux. Les premiers permettent de corriger les anomalies de courbure de la cornée responsables de distorsions de l'image rétinienne à toutes les distances (patients astigmatés). Ils nécessitent une pose particulière, selon un axe bien précis qui détermine l'efficacité et la puissance de l'action de ce dispositif. Cette exigence technique, notamment en préopératoire, peut représenter aujourd'hui encore un certain frein à leur développement. De même, des implants multifocaux et multifocaux toriques sont développés. Contrairement aux implants monofocaux (qui permettent la mise au point à toutes les distances : de loin, intermédiaire ou



Marqueur numérique

MYOPIE, ASTIGMATISME, PRESBYTIE, HYPERMÉTROPIE : QUELLES DIFFÉRENCES ?

- **L'astigmatisme** est une anomalie de la vision due à une irrégularité de la courbure de l'œil donnant une vision déformée des images.
- **L'hypermétropie** est une anomalie de la vision entraînant la formation de l'image en arrière de la rétine et non sur elle. Le sujet hypermétrope voit en général mieux de loin que de près.
- **La myopie** est le contraire de l'hypermétropie. C'est une anomalie de la vision entraînant la formation de l'image en avant de la rétine. Le sujet myope voit en général bien de près et mal de loin.
- **La presbytie** est une anomalie de la vision due au vieillissement du cristallin qui devient moins souple : le cristallin accommode plus difficilement et le patient voit de moins en moins bien de près.

(Source : Société française du glaucome)

de près), les implants multifocaux offrent non seulement une correction optique stable dans le temps mais corrigent aussi la plupart des défauts visuels associés et évitent, dans l'immense majorité des cas, le port de verres. Les implants multifocaux toriques permettent, eux, de corriger l'astigmatisme et la presbytie. ■

ANNEAUX INTRA-CORNÉENS

Au service de la cornée

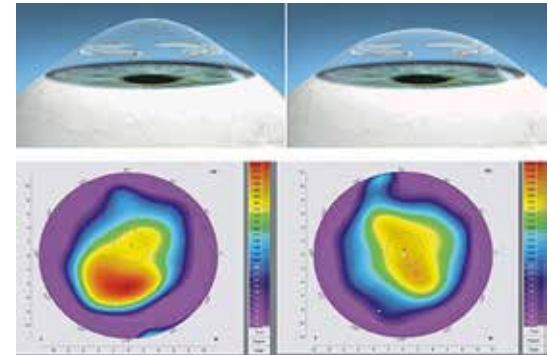
A l'origine préconisés dans le traitement de la myopie, les anneaux intra-cornéens sont aujourd'hui utilisés pour traiter certains kératocônes modérés, lorsque les corrections optiques sont insuffisantes et pour éviter une greffe de cornée.

À QUOI ÇA SERT ?

Les anneaux intra-cornéens interviennent dans le traitement de certains kératocônes. En effet, cette pathologie ne touche que la cornée. Si l'on ne connaît pas très bien son origine (à la fois génétique et environnementale), on connaît bien son développement puisque le kératocône se manifeste par une déformation en cône de la cornée, laquelle entraîne une altération de la transmission des images et de la lumière et donc une altération de la vision. Dans la plupart des cas, le kératocône commence à la puberté et évolue jusque vers l'âge de 30-40 ans environ, parfois plus, avec différents stades de déformation, les plus sévères pouvant entraîner une déficience visuelle profonde.

COMMENT ÇA MARCHE ?

Les anneaux intra-cornéens reposent sur la théorie selon laquelle on aplatit la cornée centrale lorsque l'on épaissit la périphérie de la cornée. Ils ont pour but d'essayer de régulariser une cornée déformée. Ils sont en Polyméthacrylate de méthyle (PMMA), plus connu sous son premier nom commercial, le plexiglas. Le choix de l'anneau que l'on implante dépend de certains paramètres de la cornée qui vont dicter le choix de la stratégie chirurgicale. En effet, les anneaux ont des épaisseurs différentes selon l'importance de la déformation cornéenne. A noter que l'on peut implanter les anneaux de façon



Topographie avant et après traitement du keratocône par anneaux intracornéens

symétrique ou asymétrique. Après l'implantation, le patient devra le plus souvent porter des lunettes, voire des lentilles qui permettront une correction optimale.

UNE HISTOIRE D'INNOVATIONS

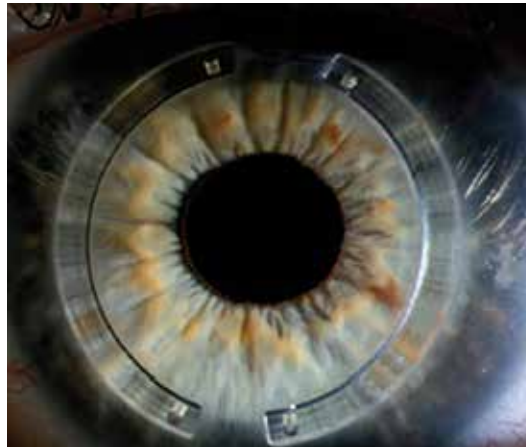
« La première expérimentation des anneaux date des années quatre-vingt, explique le Pr Pierre Fournié qui exerce au CHU de Toulouse. Leur application était alors réfractive pour corriger la myopie. » A l'époque, la zone optique de l'anneau mesurait 7 mm de diamètre. Les anneaux avaient une section hexagonale : il ne s'agissait pas d'un anneau circulaire mais de deux segments d'anneaux de 150 degrés de longueur d'arc, ce qui est encore le cas aujourd'hui. Après cette période

d'expérimentation, les anneaux furent ensuite diffusés dans les années quatre-vingt-dix pour corriger des myopies faibles à modérées. Toutefois, leur indication fut peu à peu abandonnée en raison du développement, à la même époque, des lasers excimer qui offrirent alors une plus grande précision pour corriger la myopie. L'indication des anneaux dans la myopie est aujourd'hui rare. C'est au P^r Joseph Colin que l'on doit leur retour en grâce puisque c'est lui qui préconisa le recours aux anneaux dans le traitement du kératocône. Dès 1997, en effet, il constata que ce dispositif permet d'aplatir le centre du kératocône et de régulariser la cornée. « *L'idée est de faire une topographie cornéenne afin de constater les irrégularités induites par le kératocône, poursuit le Professeur Fournié. Il s'agit, en implantant des anneaux, de créer un nouveau limbe cornéen et ainsi une nouvelle zone optique centrale moins déformée. Donc, non seulement le dispositif permet toujours de corriger la myopie et l'astigmatisme mais aussi les aberrations optiques kératocôniques* ».

UNE TECHNIQUE QUI A FAIT SES PREUVES


L'implantation de l'anneau doit se faire à environ 75-80 % de l'épaisseur cornéenne. « *Les lasers femtosecondes « bistouris » dont nous disposons aujourd'hui permettent d'être extrêmement précis et extrêmement rapide. La création du tunnel cornéen dure quelques secondes et il n'y a plus qu'à positionner les anneaux dans la cornée, résume Pierre Fournié. Les anneaux redistribuent les*

contraintes mécaniques et entraînent une amélioration progressive de la forme de la cornée. » A noter également que les anneaux ont très rarement besoin d'être changés, d'autant plus que leur matériau est biocompatible et qu'il n'y a donc pas de rejet. Cependant, certaines cornées ne se laissent pas très bien corriger. C'est pourquoi, aujourd'hui encore, on n'implante des anneaux que sur des kératocônes modérés. Dans les formes les plus sévères où il n'y a pas de place pour mettre les anneaux, il faut recourir à la greffe (voir le chapitre consacré à la greffe de cornée). Au cours des années deux mille apparurent de nouveaux implants qui mesurent 6 mm de zone optique avec une section de coupe ovale. Ils permettent de se rapprocher du centre du kératocône et donc de gagner en



Anneaux intracornées

efficacité. Plus encore, les améliorations enregistrées ces dernières années ont permis de personnaliser les anneaux et de gagner en adaptabilité à la cornée à traiter. S'il existe quelques cas de complication (infection de surface, implantation non optimale, extrusion, réaction allergique...), ceux-ci restent rares. En effet, la technique reste de surface, ce qui représente un bénéfice important pour le patient : « *Dans 80 % des cas, on constate une amélioration de l'acuité visuelle ou, a minima, de la qualité de vision, confirme le Professeur Fournié. Mais un inconvénient demeure puisque si l'anneau est invisible, en vision nocturne, la lumière peut toutefois traverser l'anneau et entraîner ainsi des halos et un éblouissement. Une neuroadaptation naturelle (c'est-à-dire une adaptation naturelle du système nerveux, N.D.L.R.) améliore cependant la tolérance avec le temps.* »

A noter, par ailleurs, que les anneaux peuvent être couplés à d'autres chirurgies, notamment le cross-linking, les implants intraoculaires ou encore le laser. Cependant, il reste quelques améliorations à apporter, comme le précise Pierre Fournié : « *Il faut encore améliorer les nomogrammes  pour être un peu plus prédictible. Il sera également important de travailler sur la géométrie des anneaux pour essayer d'adapter le plus possible les anneaux à la déformation cornéenne de chaque patient.* » ■

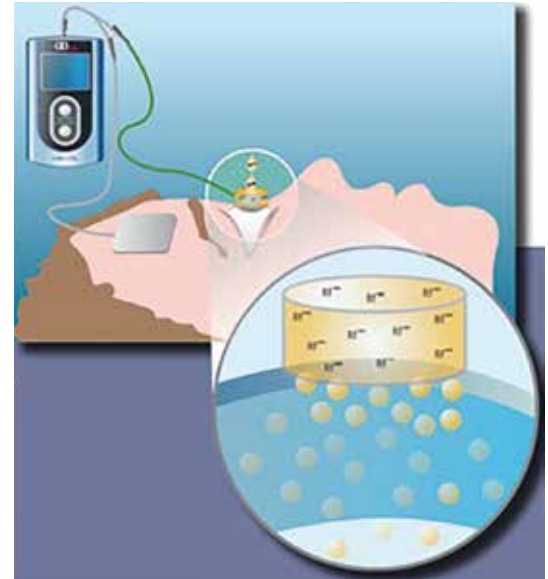
CROSS LINKING

Une révolution pour une pathologie rare

Les années deux mille ont vu l'émergence d'une nouvelle technique révolutionnaire pour traiter la déformation de la cornée qu'est le kératocône.

À QUOI ÇA SERT ?

Le Corneal Collagen Cross-Linking (CXL), plus connu sous le nom de cross-linking, est une technique qui intervient principalement dans le traitement du kératocône (maladie rare liée à une biomécanique cornéenne anormalement faible). Associé à d'autres procédures chirurgicales, et si la pathologie n'est pas prise à un stade trop avancé, le CXL permet d'envisager la stabilisation biomécanique de la cornée et une redéfinition de sa forme par des procédures associées en vue d'une amélioration de la vision. Par exemple, si l'épaisseur de la cornée est satisfaisante, le CXL peut être accompagné de la pose d'anneaux intracornéens grâce à l'utilisation du laser femtoseconde. Pour certains patients, une retouche par laser excimer visant à régulariser la surface cornéenne est aussi associable en fonction de certains critères d'éligibilité. Cette stratégie de cornéoplastie mini-invasive séquentielle permet, dans certains cas, d'éviter une greffe de cornée chez les patients jeunes pour lesquels le port de lentilles rigides n'est pas ou plus possible.



Cross-linking par iontophorese

COMMENT ÇA MARCHE ?

Après avoir retiré l'épithélium de la cornée, il faut photoréticuler[®] son collagène pour la rendre moins rigide et moins déformable. « *Le but du traitement est de rigidifier le collagène en créant des ponts chimiques entre les fibrilles de collagène grâce à l'action polymérisante de la photothérapie (principe du cross-linking)* » (Association Kératocône). Ainsi, on a recours à la vitamine naturelle B2 qu'est la riboflavine en raison de ses propriétés photoprotectrices. La riboflavine est infiltrée dans la cornée

ANNÉES
1990



Premiers travaux sur la polymérisation pour le traitement de la cornée.

2003



Travaux fondateurs de l'École de Dresde.

2007



Ouverture des premiers centres de référence du kératocône en France.

kératocône puis une séance d'UVA (ultraviolets longs) est appliquée sur la cornée pendant plusieurs minutes. Suite à l'exposition à une certaine longueur d'ondes se créent des pontages moléculaires entre les fibrilles de collagène et leur environnement, c'est-à-dire la matrice extracellulaire. Ainsi, le cross-linking consiste-t-il en une réaction chimique qui va éviter (ou limiter) le processus de déformation de la cornée atteinte de kératocône et éviter la détérioration de la qualité de vision.

UNE HISTOIRE D'INNOVATIONS

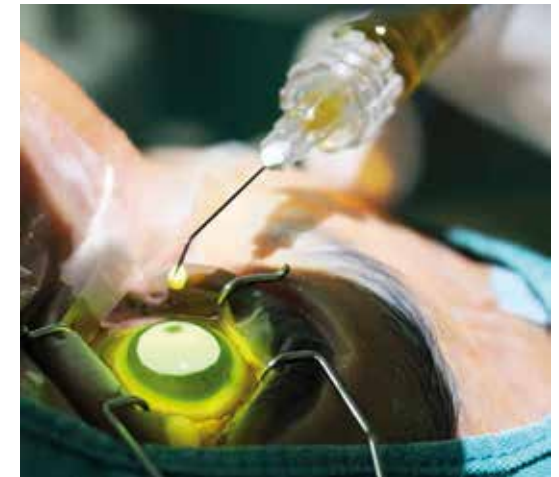On doit la très récente technique du CXL au Zurichois Theo Seiler qui constata, à la fin des années quatre-vingt-dix, que son dentiste utilisait les UV pour polymériser les composants dentaires. Il eut l'idée de transposer cette technique pour polymériser les cornées pas assez dures, comme en cas de kératocône. Les travaux de Spoerl en 1998 permirent de montrer que « des cornées de porc préalablement traitées par la riboflavine, [...], puis exposées à une irradiation ultraviolette gagnaient en rigidité et en résistance à l'étirement par rapport à des cornées témoin [...] » (M. Labetoulle, « Une alternative à la greffe pour le kératocône ? », *Journal français d'ophtalmologie*). 2003 marque un tournant : cette année-là, des chercheurs de l'Université de Dresde, emmenés par Wollensack, démontrèrent que la maladie cesse d'évoluer et, même, que la cornée finit par s'aplanir légèrement, ce qui évite la greffe de cornée. Mais la technologie resta

cependant à l'état d'étude, avec une cohorte clinique qui dura dix ans. Néanmoins, « dès 2007 ouvrirent des centres de référence à travers l'Europe, dont la France, et les premiers produits furent commercialisés avant même que ne soit apportée la preuve de l'efficacité formelle du CXL », explique le Pr David Touboul, qui exerce au CHU de Bordeaux et au Centre national de référence du kératocône.

UNE TECHNIQUE JEUNE QUI RESTE À OPTIMISER

Depuis, parallèlement aux machines, c'est le protocole de traitement qui a évolué, poursuit le Professeur Touboul : « Il y a eu des variations concernant la durée d'imprégnation : le protocole conventionnel prévoit une imprégnation de la riboflavine pendant trente minutes puis une exposition de trente minutes, soit une heure de traitement. Depuis quatre à cinq ans, des protocoles encore en cours de validation prévoient la même dose de vitamine mais dans le cadre d'un processus accéléré. Le protocole le plus serré restreint le temps d'imprégnation à dix minutes et le temps d'irradiation à trois minutes avec une irradiance multipliée par dix ! Les machines ont donc évolué pour prendre en compte cette accélération du CXL ». Parallèlement, des recherches ont été menées pour tenter d'éviter d'ôter l'épithélium, un geste qui reste douloureux en post-opératoire. Des solutions de riboflavine transépithéliales ont donc été élaborées pour permettre à la molécule de passer. Si cette alternative est moins douloureuse, la rigidification est cependant un peu moins profonde et l'efficacité

moins satisfaisante. En 2013, apparut un dispositif utilisant un courant très basse tension pour faire pénétrer la solution dans la cornée (iontophorèse). Aujourd'hui, si la technique semble mature malgré son jeune âge, on recherche toujours son optimisation, notamment par le biais de l'imagerie (CXL guidé par topographie cornéenne). Ainsi, les prospections sont encore nombreuses pour optimiser les techniques afin d'élaborer les meilleurs produits réticulants et de parvenir à l'optimisation de leur répartition. Il s'agit de trouver la technique la moins douloureuse et la plus efficace (via le monitoring notamment) mais aussi de s'assurer que la riboflavine est bien la meilleure solution. C'est pourquoi des travaux de recherche sont menés avec d'autres molécules. ■



Cross-linking par riboflavine

GLOSSAIRE

Aberromètre

Instrument permettant d'étudier de manière fine et précise les propriétés optiques de l'œil humain.

Allogreffe

Greffe de tissu ou transplantation à partir d'un donneur génétiquement différent de la même espèce animale.

Cortex visuel

Zone de projection des voies optiques où se terminent les radiations optiques.

Cytokine

Molécule sécrétée par un grand nombre de cellules. Elle est constituée à la fois de glucides et de protéines et elle intervient dans le développement et la régulation des réponses immunitaires.

Dacryocystographie

Etude radiographique des voies lacrymales après les avoir opacifié à l'aide d'un produit de contraste iodé.

Dermatome

Instrument chirurgical servant à prélever un fragment cutané d'une certaine surface et d'épaisseur variable que l'on utilise pour les greffes de peau.

Dioptrique

Relatif à la dioptrie, une unité de mesure de réfraction des systèmes optiques (œil, lentille de microscope ou d'appareil photographique, verre correcteur).

Endothélium

couche supérieure de la cornée.

Epithèse

Prothèse de comblement ou de remplacement de pertes tissulaires, destinée à remplacer (de la manière la plus proche possible de l'état naturel) les pertes de substance dans la région maxillo-faciale.

Exentération

Ablation de la totalité du contenu orbitaire.

Fluorescéine

Colorant jaune-orangé qui, sous l'effet de la lumière bleue, présente une fluorescence verte très intense.

Gauge

Unité employée dans le secteur du dispositif médical pour donner le calibre (ou diamètre) des aiguilles, cathéters et sondes d'intubation.

Gel vitréen

Gel visqueux occupant l'espace compris entre la face postérieure du cristallin et la face interne de la rétine.

Glaucome

Maladie de l'œil caractérisée par une élévation de la pression intraoculaire avec atteinte de la tête du nerf optique et altération du champ visuel, pouvant aboutir à la cécité.

Gliale (cellule)

Cellule qui se situe dans l'environnement des neurones et qui assure l'isolement des tissus nerveux, les fonctions métaboliques, le soutien squelettique et la protection vis-à-vis des corps étrangers en cas de lésions.

Hypopyon

Suppuration dans la chambre antérieure de l'œil, entre la cornée et l'iris.

Iridectomie

Ablation chirurgicale d'un fragment d'iris.

Macula

Petite zone déprimée située au centre de la rétine et où l'acuité visuelle est maximale.

Neuroblaste

Cellule embryonnaire provenant du tube neural et susceptible de se différencier en neurones et d'être à l'origine de neuroblastomes.

Nomogramme

Système de courbes permettant d'effectuer certains calculs numériques par simple lecture en s'aidant d'une règle.

Ostéo-odonto-kératoprothèse

Technique chirurgicale qui consiste au remplacement prothétique de la cornée chez des patients qui ne peuvent être éligibles à une greffe de cornée classique et via laquelle la dent ainsi que son parodonte vont servir de support biologique à une optique de synthèse.

Parodonte

Ensemble des structures qui assurent la fixation et le soutien de la dent sur les maxillaires.

Photoablation

Ablation d'un tissu réalisée grâce à la lumière laser.

Photocoagulation

Procédé thérapeutique consistant à projeter sur la rétine, sur l'iris ou sur les vaisseaux rétiniens un faisceau lumineux intense et étroit produit par un laser, généralement un laser argon.

Photodisruption

Méthode consistant à diviser le tissu au niveau moléculaire par des impulsions laser focalisées, sans transfert de chaleur, ni impact sur le tissu environnant.

Photorécepteur

Cellule visuelle de la rétine spécialisée dans la réception de la lumière.

Photoréticuler

Utiliser la lumière UV pour effectuer une réticulation.

Phototoxicité

Ensemble des actions nocives de la lumière.

Photovoltaïque

Qui a trait à la conversion de l'énergie lumineuse en énergie électrique.

Piézoélectricité

Propriété physique de certains éléments dont les faces se chargent électriquement sous l'effet d'une contrainte mécanique et qui à l'inverse peuvent vibrer mécaniquement si on leur applique un signal électrique de fréquence déterminée. Elle est à la base de la production et de la réception des ultrasons

Ptosis

Descente ou déplacement vers le bas d'un organe par suite du relâchement des muscles ou des ligaments qui le soutiennent et d'une diminution de sa tonicité.

Réfraction

Modification subie par les rayons lumineux lors de leur passage à travers les milieux réfringents de l'œil de façon à former une image normale sur la rétine.

Rétinopathie

Affection de la rétine.

Sclérectomie

Technique chirurgicale utilisée pour traiter le glaucome chronique. Elle permet une meilleure évacuation de l'humeur aqueuse en dehors de l'œil et, donc, une diminution de la pression oculaire.

Stroma

Tissu conjonctif transparent représentant près de 90 % de l'épaisseur de la cornée, formé de fibrilles de collagène dont les caractéristiques physiques assurent la transparence de la cornée.

Tonomètre

Appareil servant à mesurer la pression intraoculaire.

Trabéculectomie

Ouverture chirurgicale du trabéculum pratiquée dans le traitement de certains glaucomes congénitaux.

Transducteur

Dispositif assurant une conversion ou un transfert de signaux et dans lequel un signal au moins est de nature électrique.

SOURCES

Principales sources ayant contribué à la rédaction de ce document.

Ouvrages

« *Les débuts de la clinique ophtalmologique des Quinze-Vingts* », J.-P. Baillart

« *Annales d'oculistique* », Volume 10, Dr Florent Cunier, 1843

« *Dictionnaire de médecine et de chirurgie pratiques* », Volume 5, 1833

« *Vitreo-retinal Surgery : Progress III* », Springer, 2009.

« *The History of Modern Cataract Surgery* », Marvin L. Kwikko, Charles D. Kelman, Kugler Publications.

Ouvrages en ligne

« *Dictionnaire médical de l'Académie de médecine* », version 2016

« *Glaucomes : un nouveau traitement chirurgical par cyclo coagulation aux ultrasons* », P. Denis, F. Aptel, e-mémoires de l'Académie Nationale de chirurgie, 2012

Articles et publications

« *Instrumentation chirurgicale nécessaire à la réalisation des greffes de cornée* », Pr Marc Muraine, Visya, Clinique de la vision, Edition spéciale, avril 2016.

« *Grefe de cornée lamellaire antérieure profonde pour kératocône : la technique pas à pas* », Olivier Prisant, Camille Mallegol, Réflexions ophtalmologiques, n°189, Tome 20, novembre 2015.

« *Applications médicales du laser* », Serge Mordon, Reflets de la physique n°21

« *Le laser, histoire d'une découverte lumineuse* », Xavier Müller, CNRS Le Journal, 2015

« *Physicians and physicists : the interdisciplinary introduction of the laser to medicine* », Joanne Spetz

« *Rétine artificielle* », dossier Inserm réalisé en collaboration avec Serge Picaud et Katia Marazova, Unité Inserm 968 Institut de la vision, décembre 2011

« *The History of Vitrectomy : Innovation and Evolution* », Dr Steve Charles, Retina Today

« *Through the Lens : A Century of Innovation in Ophthalmic Surgery* », Barret G. Haik, in « *American College of Surgeons – Inspiring Quality : Highest Standards, Better Outcomes* »

« *Les nouveaux traitements du keratocône. Quels sont-ils ?* », Gaëlle Ho Wang Yin, Louis Hoffart, in *Pratiques en ophtalmologie*, vol 9, n°80, février-mars 2015

« *Glaucoma drainage devices ; past present and future* », British Journal of Ophthalmology

« *Evaluation de la vitrectomie transconjonctivale 20-gauge sans suture* », J. Dassie-Ajdid, V. Mathis, J.-L. Arné, S. Auriol, Journal français d'Ophtalmologie, Volume 34, n°10, décembre 2011.

« *Les implants de drainage et glaucome réfractaire* », L. Werner, J.-M. Legeais, Journal français d'ophtalmologie, volume 23, n°6, juillet 2000.

« *Quoi de neuf dans le glaucome* », Florent Aptel

« *Nouvelles techniques chirurgicales dans le glaucome* », Florent Aptel

« *Avancées en chirurgie du glaucome* », Florent Aptel

Rapports et documents

Fiches d'information n°5, n°7, n°11, n°12a de la SFO

Sites internet

www.snof.org/encyclopedie

www.sfo.asso.fr
www.keratocone.net
www.gatinel.com
www.amoq.org
www.retina-uveitis.eu
www.inserm.fr
www.cnrs.fr
www.ophtalmicedge.org
www.ascrs.org
www.ophtalmologie.fr
www.cedit.aphp.fr
www.aps.org
www.leglaucome.fr

LES PRINCIPALES SOCIÉTÉS SAVANTES

Société française d'ophtalmologie (SFO)

Société française du glaucome (SFG)

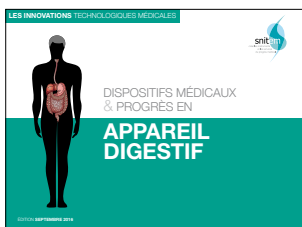
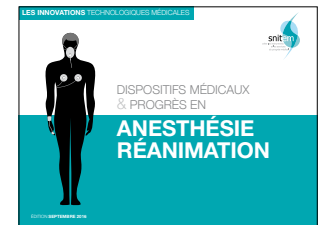
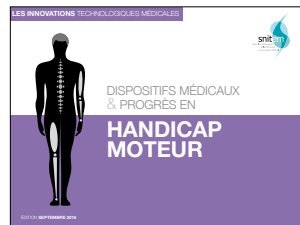
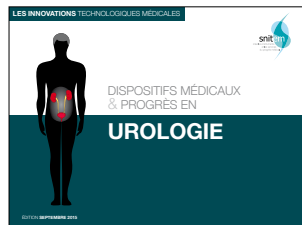
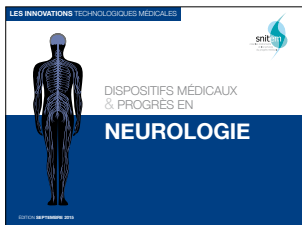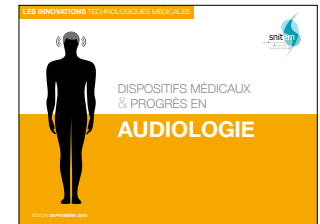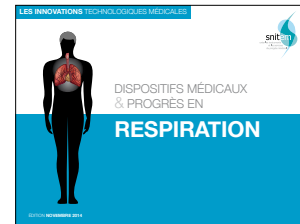
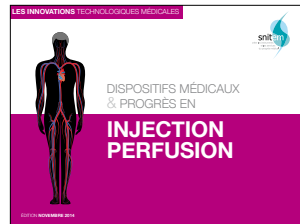
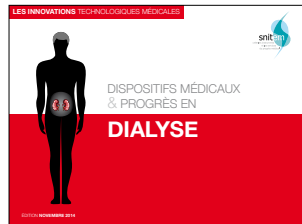
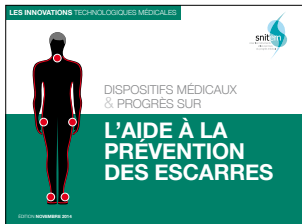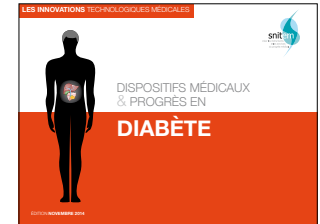
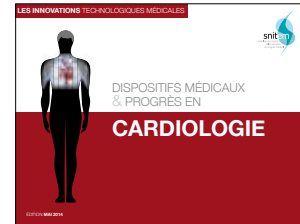
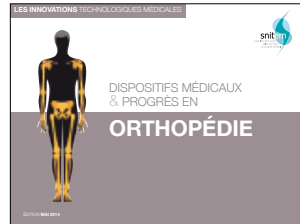
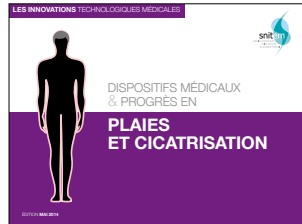
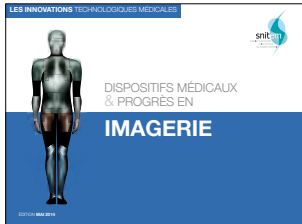
Syndicat national des ophtalmologistes de France (SNOF)

REMERCIEMENTS

P^r Florent Aptel, Ophtalmologiste, praticien hospitalier, Clinique Universitaire d'Ophtalmologie, CHU de Grenoble - Laboratoire INSERM U1042 Hypoxie et Physiopathologie • **P^r Christophe Baudouin**, Chef de service d'ophtalmologie au Centre Hospitalier National d'Ophtalmologie des Quinze-Vingt (Paris) • **Alain Broccq**, PDG, Cristalens • **Fannie Castignoles**, Docteur ingénieur R&D Optique, Cristalens • **Delphine Charbonnier**, Directrice marketing et communication, Division Medtec, Zeiss • **P^r Béatrice Cochener**, Chef de service ophtalmologie du CHU de Brest, Présidente de l'Académie Française d'Ophtalmologie • **Laurent Constance**, responsable régional, FCI • **Grégoire Cosendai**, VP Europe, Second sight • **D^r Philippe Crozafon**, Ophtalmologiste • **P^r Pierre Fournié**, Ophtalmologiste, praticien hospitalier, CHU de Toulouse • **Carole Gard**, DG adjoint R&D, Horus Pharma • **D^r Serge Morax**, ophtalmologue • **Laurent Moussièrre**, DG, Moria • **P^r Marc Muraine**, Chef du service d'ophtalmologie du CHU de Rouen • **Eric Noyer**, Responsable Rhône-Alpes Auvergne, FCI • **Serge Picaud**, Directeur de recherche à l'Institut de la Vision • **Sophie Picq**, Responsable support ventes et communication, Eye Tech Care • **P^r Gilles Renard**, Directeur scientifique de la Société française d'ophtalmologie (SFO) • **Marie de Reydellet**, Surgical market access manager, Alcon • **P^r José-Alain Sahel**, Chef de service au Centre Hospitalier National d'Ophtalmologie des Quinze-Vingt (Paris), Directeur de l'Institut de la Vision • **Brigitte Servel**, Responsable marketing chirurgie, AMO France SAS • **P^r Ramin Tadayoni**, Ophtalmologiste, praticien hospitalier, Hôpital Lariboisière (Paris) • **P^r David Touboul**, Responsable de l'Unité de segment antérieur du service d'Ophtalmologie du CHU de Bordeaux et responsable du site fondateur du Centre de Référence National du Kératocône • **Catherine Weill**, Directrice marketing et promotion, FCI

Dans la même collection

Documents téléchargeables sur le site du Snitem www.snitem.fr





Quand l'épopée de l'innovation des dispositifs médicaux se confond avec l'extraordinaire histoire de l'ophtalmologie.

SNITEM

Maison de la Mécanique
39, rue Louis Blanc
CS30080
92038 La Défense Cedex

Tél. : 01 47 17 63 88
Fax : 01 47 17 63 89

www.snitem.fr
info@snitem.fr

 @snitem